ISSN 0103-8478

FOTOSSENSIBILIZAÇÃO E COLANGIOPATIA ASSOCIADA A CRISTAIS EM OVINOS EM PASTAGEM COM *Brachiaria decumbens*

PHOTOSENSITIZATION AND CRYSTAL ASSOCIATED CHOLANGIOPATHY IN SHEEP GRAZING *Brachiaria decumbens*

Ricardo Antonio Amaral de Lemos[1] Luiz Carlos Louzada Ferreira[2] Sérgio Martins da Silva[3] Luciano Nakazato[3] Sandro Cesar Salvador[3]

RESUMO

Dois surtos de fotossensibilização foram observados em ovinos em pastagens de ***Brachiaria decumbens*** *no Estado de Mato Grosso do Sul. O quadro clínico incluia edema e dermatite da face, orelhas e pálpebras, conjuntivite, descarga ocular, cegueira e aumento nos níveis séricos de AST e GT. Alguns ovinos recuperaram-se e outros morreram em 3-7 dias. O fígado apresentou leve aumento de volume e consistência e coloração amarelo-esbranquiçada ou marrom-amarelada. Os ductos biliares e a vesícula biliar estavam dilatados. A principal alteração histológica foi a presença de cristais birrefringentes, oticamente ativos nos ductos biliares e no citoplasma de hepatócitos periportais. Necrose do epitélio dos ductos biliares, fibrose periportal com infiltração de células inflamatórias e proliferação de ductos biliares também foram observadas. Grupos de células grandes com núcleo excêntrico e citoplasma espumoso ocorriam nas regiões periportal e centrolobular. Numerosos grupos destas células também foram observadas no córtex e na medula dos linfonodos hepáticos. Não foram encontradas quantidades contáveis de esporos de* ***Pithomyces chartarum*** *nas amostras da pastagem onde estavam os ovinos; de 30 culturas de P. chartarum isoladas dessas amostras, apenas uma produziu esporidesmina. Conclui-se que a intoxicação foi causada pela ação tóxica de* ***Brachiaria decumbens****.*

Palavras-chave: *hepatotoxicose, Brachiaria decumbens, doença de ovinos.*

SUMMARY

Two outbreaks of photosensitization were observed in sheep grazing ***Brachiaria decumbens*** *in the state of Mato Grosso do Sul, Central Brazil. Clinical signs included swelling and dermatitis of the face, ears and eyelids, conjuntivitis, ocular discharge, blindness, and increased serum levels of AST e GT. Some sheep recovered and others died within 3-7 days. The livers were sligthy enlarged and firm with white-yellowish or brown-yellowish discoloration. The bile ducts and gall bladder were sligthly enlarged. The main histological changes were the presence of optically active birefringent crystals in the bile ducts and within hepatocytes of periportal areas. Necrosis of the bile duct epithelium, periportal fibrosis with infiltration of inflammatory cells and bile duct proliferation were also observed. Groups of large cells with excentric nuclei and foamy eosinofilic cytoplasm werepresent in the periportal and centrilobular areas. Numerous groups of such cells were also observed in the cortex and medulla of the hepatic lymph nodes. No countable amounts of spores of* ***Pithomyces chartarum*** *were observed in the samples from the*

[1]Médico Veterinário, MSc, Professor Assistente do Departamento de Medicina Veterinária da Universidade Federal de Mato Grosso do Sul (UFMS), Campus Universitário, Caixa Postal 649, Campo Grande, MS, 79070-900, Brasil. Fax (067)787-5317. Autor para correspondência.

[2]Médico Veterinário autônomo.

[3]Bolsista de Iniciação Científica, CNPq, UFMS.

Recebido para publicação em 13.09.95. Aprovado em 01.11.95.

pasture where the seep grazed; from 30 cultures isolated from these samples, only one produced sporidesmin. It is concluded that the toxicosis was due the ingestion of ***Brachiaria decumbens****.*

Key words: *hepatotoxicosis, Brachiaria decumbens, sheep diseases.*

INTRODUÇÃO

Síndromes de fotossensibilização hepatógena em ovinos associadas à ingestão de ***Brachiaria decumbens***, têm sido descritas em alguns países (GRAYDON et al., 1991; OPASINA, 1985; SALAM ABDULLAH et al., 1992), inclusive no Brasil (DÖBEREINER et al., 1976; PURCHIO et al., 1989 e TOKARNIA et al., 1979).

A etiopatogenia não está completamente definida. Alguns autores (CAMARGO et al., 1976; NOBRE & ANDRADE, 1976; TOKARNIA et al., 1979; PURCHIO et al., 1989; FAGLIARI et al., 1993a-c;), atribuem o problema à contaminação do pasto pelo fungo ***Pithomyces chartarum***, produtor de esporidesmina, uma micotoxina hepatotóxica. Outros consideram que a própria planta ***B. decumbens*** contém saponinas hepatotóxicas (LAJIS et al., 1993; OPASINA, 1985 e SALAM ABDULLAH et al., 1992).

O objetivo deste trabalho é descrever a ocorrência de dois surtos de fotossensibilização e colangiopatia associada a cristais em ovinos mantidos em pastagens de ***B. decumbens*** no Mato Grosso do Sul.

MATERIAIS E MÉTODOS

Os dados clínicos e epidemiológicos dos surtos foram colhidos através de visitas aos estabelecimentos onde ocorreram os casos de fotossensibilização. Dois ovinos (ovinos 1 e 2) do estabelecimento 1 e um ovino (ovino 3) do estabelecimento 2, foram enviados ao Setor de Anatomia Patológica do Núcleo de Ciências Veterinárias. Sangue foi colhido por punção venosa dos três ovinos e os níveis séricos de alanina aspartato transaminase (AST) e gama glutamil transferase (GT) foram determinados. Os animais foram posteriormente sacrificados com injeção endovenosa de cloreto de potássio e submetidos a necropsia. Foram coletados fragmentos das diversas visceras, fixados em formol a 10% e após processados e corados por hematoxilina e eosina.

Adicionalmente amostras de *B. decumbens* foram coletadas no local do surto e enviados ao laboratório de Micologia para contagem de esporos. Cultivo de ***P. chartarum*** foi tentado apenas no material do primeiro surto.

RESULTADOS

O primeiro surto ocorreu nos meses de julho/agosto de 1994, no município de Dois Irmãos do Buriti, em um rebanho de 120 ovinos fêmeas adultas em lactação e 3 machos não castrados. Adoeceram aproximadamente 50 ovinos entre os quais um macho, e, destes 30 morreram. Os cordeiros não foram afetados.

Os animais encontravam-se em uma pastagem de ***B. decumbens*** e ***B. humidicola*** sendo que 60 haviam sido transportados da região do Pantanal e nunca haviam ingerido ***B. decumbens***, anteriormente. O pasto não estava muito alto e, segundo o administrador do estabelecimento, neste local sempre foram mantidos ovinos sem que ocorresse o problema; desta vez só adoeceram os animais oriundos do Pantanal.

Os sinais clínicos observados foram caracterizados inicialmente por aumento de volume da face e das orelhas seguidos por dermatite acentuada. Vários animais apresentaram conjuntivite com corrimento ocular e cegueira. Posteriormente ocorria formação acentuada de crostas na região dos olhos, focinho e orelhas que apresentavam as bordas voltadas para cima.

A maioria dos animais afetados morria entre 3 a 7 dias após o aparecimento dos sinais clínicos. Aqueles que se recuperaram apresentaram lesões na pele até mais de 30 dias após, e alguns perderam parte das orelhas. Os valores de AST e GT foram respectivamente 54,4 e 127,2 VI/l no ovino 1 e 39,0 e 23,3 VI/l no ovino 2. O rebanho não foi removido do local e o aparecimento de novos casos cessou após a ocorrência de forte geada.

Dois ovinos (ovinos 1 e 2) que se encontravam em fase de recuperação foram necropsiados 14 dias (ovino 1) e 30 dias (ovino 2) após o episódio agudo de fotossensibilização. As lesões macroscópicas eram semelhantes nos dois animais que, além das alterações de pele observadas clinicamente, apresentavam, no fígado, discreto aumento de consistência com áreas branco-amareladas na superficie e padrão lobular acentuado. Aspecto semelhante era visto na superfície de corte. Havia espessamento discreto a moderado de ductos biliares, principalmente próximos às áreas acima mencionadas. A vesícula biliar estava ligeiramente distendida.

As alterações histológicas observadas na pele, fígado e linfonodo hepático foram semelhantes nos dois animais. As lesões hepáticas caracterizavam-se por intensa formação de células com citoplasma espumoso e núcleos periféricos; essas células freqüentemente se agrupavam, formando células multinucleares com distribuição aleatória. Na região periportal, notava-se infiltrado inflamatório mononuclear e proliferação de ductos biliares (Figura 1). No ovino 1, observavam-se formações de cristais semelhantes a colesterol no lúmen de alguns canalículos biliares, os quais apresentavam necrose do epitélio. Havia moderada fibrose periportal.

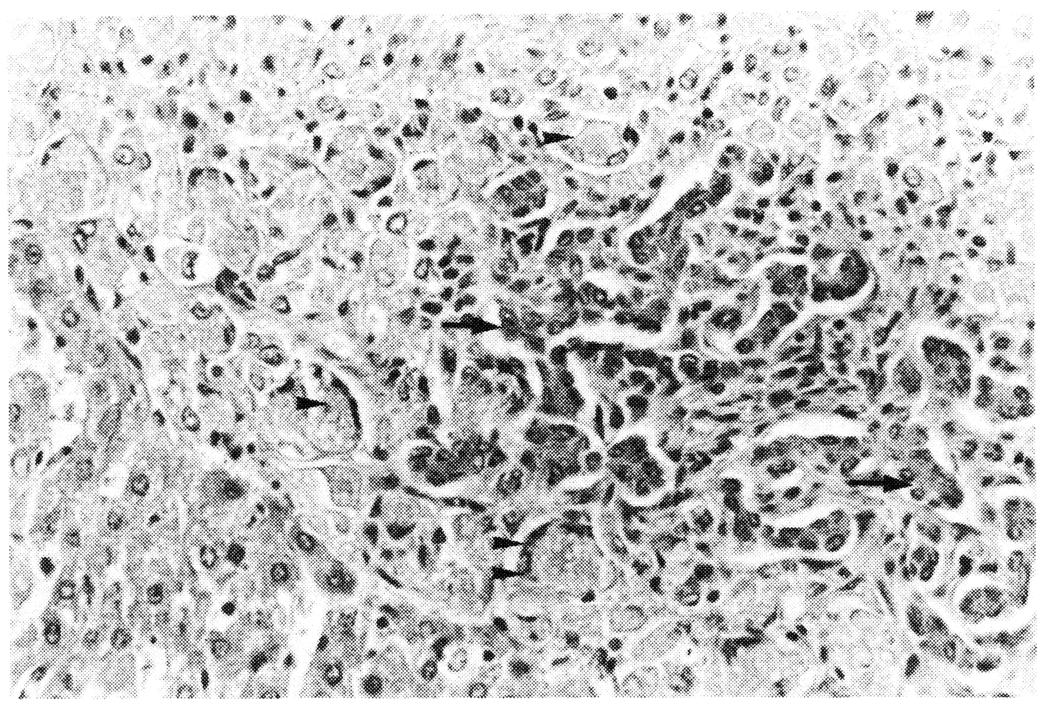

Figura 1. Ovino 2. Aspecto histológico do fígado. Observe acúmulos de células com citoplasma espumoso no espaço porta. Muitas dessas células são multinucleadas (cabeças de seta). Há proliferação de ductos biliares (setas) e discreto infiltrado mononuclear (H.-E., Obj. 16).

No linfonodo hepático tanto na medula como no córtex havia grande número de grupamentos de células com citoplasma espumoso e células multinucleadas semelhantes às descritas no fígado (Figura 2).

As lesões de pele consistiam de dermatite necrótica caracterizada por necrose difusa da epiderme com formação de crostas e hiperqueratose acompanhadas por infiltrado inflamatório predominantemente neutrocitário.

O segundo surto ocorreu em outubro de 1994, em um rebanho constituido por 40 ovinos cruzados, sendo 28 fêmeas adultas, 9 cordeiros desmamados de aproximadamente 4 meses e 3 machos adultos não castrados. O pasto era misto de ***B. decumbens*** e ***B. humidicola*** e estava extremamente baixo, em início de brotação, por ocasião das primeiras chuvas.

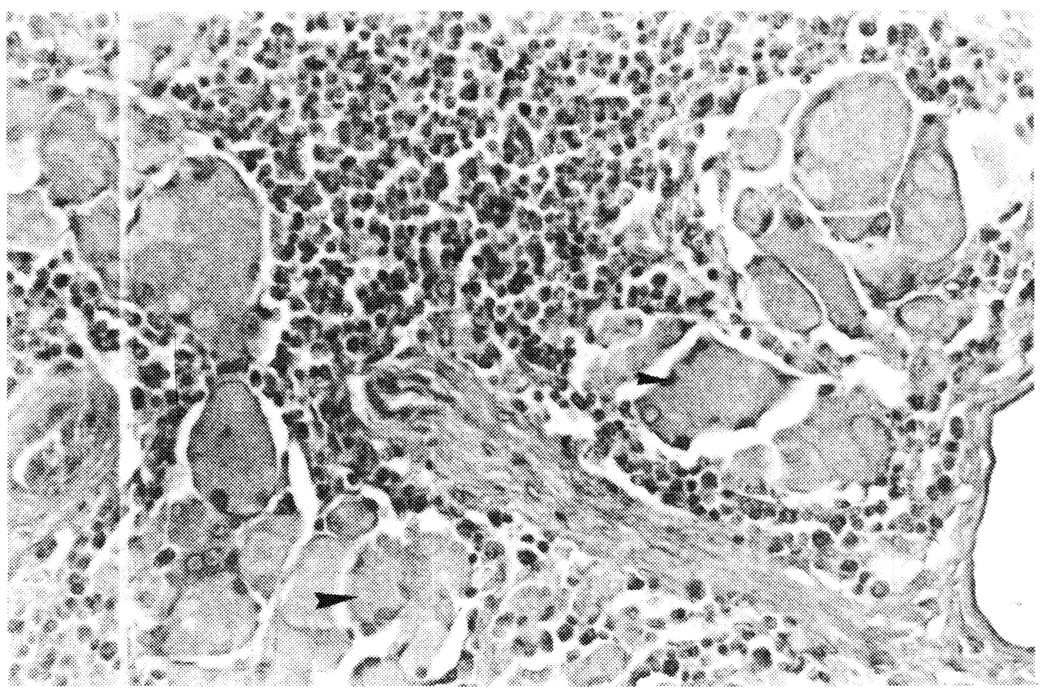

Figura 2. Ovino 2. Linfonodo hepático. Acúmulo de células com citoplasma espumoso nos seios linfáticos da medular. Muitas dessas células são multinucleadas (cabeças de seta) (H.-E., Obj. 16).

Apenas um animal, fêmea de 4 meses de idade, apresentou o problema. Os sinais clínicos caracterizavam-se por acentuado edema da face e orelhas, anorexia e apatia. O animal procurava insistentemente a sombra. No terceiro dia houve regressão do edema e havia na região dos olhos, espessamento da pele com perda de elasticidade e queda de pêlos. O animal apresentou conjuntivite com cegueira parcial e opacidade da córnea direita. Os valores de AST e GT foram de 26,6 e 82,0 UI/l, respectivamente. O ovino foi sacrificado após um curso clínico de 4 dias.

Os animais foram mantidos no pasto que apresentou crescimento acentuado após as chuvas, sem que ocorressem novos casos. Este pasto sempre foi destinado aos ovinos sem que o problema tivesse ocorrido em anos anteriores.

Na necropsia do ovino afetado, as lesões de pele e olhos, eram semelhantes às descritas no estabelecimento 1. O fígado, estava marrom-amarelado, com discreto a moderado aumento de volume, padrão lobular acentuado e vesícula biliar levemente distendida.

Histologicamente, o fígado apresentava acentuada tumefação de hepatócitos com formação de vácuolos bem delimitados no citoplasma. Havia moderada presença de pigmento amarelo brilhante no interior de canaliculos biliares, sinusóides hepáticos e hepatócitos e moderada fibrose periportal. Alguns canalículos encontravam-se ocluídos por cristais semelhantes a colesterol (Figura 3). Nos rins havia presença de substância amorfa levemente eosinofilica nos espaços de Bowman e no lúmen de túbulos. As lesões de pele eram semelhantes às descritas nos ovinos do estabelecimento 1.

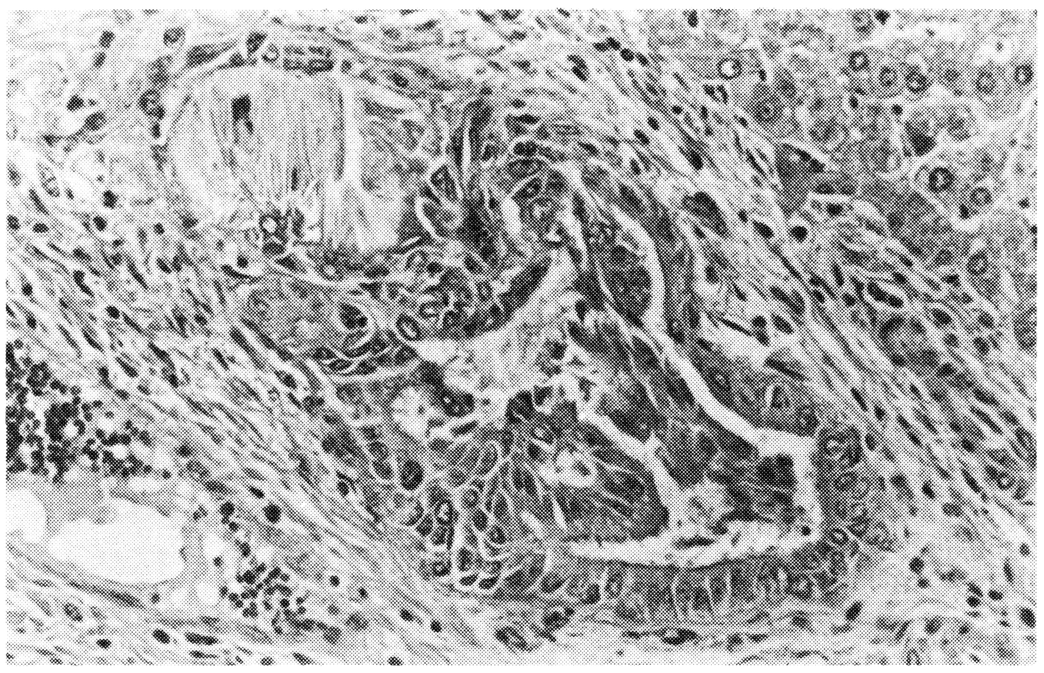

Figura 3. Ovino 3. Fígado, espaço porta. Observam-se cristais no interior dos ductos biliares e moderada fibrose periductal (H.-E., Obj. 16).

As amostras de pasto onde ocorreram os dois surtos não apresentaram quantidades contáveis de esporos de ***P. Chartarum***. Por outro lado, 30 culturas de ***P. Chartarum*** foram isoladas destas amostras, das quais apenas uma demonstrou ser produtora de esporidesmina .

DISCUSSÃO

O diagnóstico de fotossensibilização hepatógena baseou-se nos sinais clínicos e achados de necropsia que foram semelhantes aos descritos por outros autores (DÖBEREINER et al., 1976; GRAYDON et al., 1991; OPASINA, 1985; PURCHIO et al., 1989; SALAM ABDULLAH et al., 1989 e TOKARNIA et al., 1979). A exemplo do que é relatado em bovinos (CAMARGO et al., 1976; FAGLIARI et al., 1993a-c; NOBRE & ANDRADE, 1976), os casos de fotossensibilização hepatógena em ovinos associados a ingestão de ***B. decumbens***, no Brasil, são atribuidos a ação da esporidesmina, toxina produzida pelo fungo ***Pithomyces chartarum*** (DÖBEREINER et al., 1976; PURCHIO et al., 1989 e TOKARNIA et al., 1979).

Nos casos aqui descritos, verificou-se ausência de esporos no pasto (nos dois surtos) e apenas uma das 30 culturas obtidas dos locais dos surtos demonstrou ser produtora de esporidesmina, que indica que a intoxicação não foi causada pela ingestão de esporidesmina produzida pelo fungo. Surtos de intoxicação por ***Brachiaria decumbens*** em ovinos com fotossensibilização e colangite associada a cristais foram descritos anteriormente na Nigéria, em pastagens sem ***Pithomyces chartarum*** (OPASINA, 1985). A possibilidade de intoxicação pela esporidesmina não pode ser totalmente descartada, uma vez que as amostras foram colhidas após o aparecimento dos sinais clínicos quando as condições favoráveis ao crescimento do fungo poderiam ter desaparecido. No entanto, com exceção de um (PURCHIO et al., 1989), todos os casos de fotossensibilização hepatógena em ovinos e bovinos descritos no Brasil e atribuidos a ação da esporidesmina (CAMARGO et al., 1976; DÖBEREINER et al., 1976; FAGLIARI et al., 1993a-c; NOBRE & ANDRADE, 1976; TOKARNIA et al., 1979), foram diagnosticados baseados na contagem de esporos e não na presença de esporidesmina.

Além disso, em um estudo sobre toxicidade de 32 isolamentos de ***P. Chartarum*** procedentes do Brasil, 20 da Colombia e 5 da América do Norte não foi encontrado um sequer que produzisse esporidesmina em cultivo. Todos os materiais eram oriundos de pastagens onde haviam ocorrido surtos de fotossensibilização em ovinos ou bovinos e os autores concluiram que os surtos não foram provocados pela presença de esporidesmina (BREWER et al., 1989).

Adicionalmente, os achados histológicos nos casos de fotossensibilização descritos aqui, principalmente a presença de cristais birrefrigentes nos ductos biliares, são muito semelhantes aos observados em fotossensibilização associada à ingestão de ***Panicum*** spp, ***Tribulus terrestris***, ***Agave lecheguila***, ***Narthecium ossifragum*** (KELLY, 1993 e SMITH & MILES, 1993). A presença destes cristais é considerada a alteração histológica mais consistentemente encontrada em casos de fotossensibilização ocasionados pela ingestão das plantas acima mencionadas que contêm saponinas de possivel ação hepatotóxica (KELLY, 1993). Essas saponinas têm sido identificadas em ***B. decumbens*** (SMITH & MILES, 1993) e em conteúdo do rúmen de ovinos intoxicados por esta gramínea (LAJIS et al., 1993). Na intoxicação por esporidesmina não se observaram esses cristais (KELLY, 1993). A presença de cristais semelhantes também foi observada em bovinos mantidos em ***B. decumbens*** que apresentaram fotossensibilização (LEMOS, 1995, dados não publicados).

O fato de não terem sido observados cristais no ovino nº 2, sacrificado 30 dias após o episódio agudo de fotossensibilização, e os mesmos serem observados nos outros dois animais, sugere que os cristais desaparecem com a recuperação dos animais.

A presença no fígado e linfonodo hepático de células com citoplasma vesiculoso e núcleo periférico com tendência a se agruparem, formando células multinucleadas, observadas nos dois animais com evolução crônica, não são descritas na literatura consulta-

da. Essas células são freqüentemente observadas também no fígado e linfonodo hepático de bovinos mantidos em pastos de ***B. decumbens*** e que não apresentam manifestações clínicas de fotossensibilização (GUIMARÃES,1991, Informe verbal).

É de interesse notar que, após uma geada forte, não apareceram mais casos da doença. A participação desse fator climático, se existe, não está esclarecida. Uma possibilidade é que a geada tenha interferido com o nível de saponina na planta, mas o esclarecimento desse ponto necessita maior investigação.

Os achados histológicos (presença de cristais) e a ausência de ***P. chartarum*** nos dois casos descritos, sugerem fortemente a possibilidade de que ***B. decumbens*** seja uma planta tóxica causadora de fotossensibilização hepatógena, independente da presença de ***P. chartarum*** e da produção de esporidesmina.

AGRADECIMENTO

Os autores agradecem ao Dr. Roger G. Colin (B.Sc.Hons, D.Phil) AgResearch, Ruakua Agricultural Centre, East Street Private Bag, 2123, Hamilton, Nova Zelândia, pela contagem de esporos e cultivos de ***P. chartarum*** das amostras de ***B. decumbens.***

COMUNICAÇÃO PESSOAL

[a]GUIMARÃES, E.B. - Comunicação Pessoal - Departamento de Medicina Veterinária da Universidade Federal de Mato Grosso do Sul, Campus Universitário, Caixa Postal 649, 79070-900, Campo Grande, MS, Brasil, Telefone (067)787-3311 - ramal 2108 ou 2452.

REFERÊNCIAS BIBLIOGRÁFICAS

BREWER, D., RUSSEL, D.W., de MELLO AMARAL, R.E. et al. An examination of North and South American isolates of ***Pithomyces chartarum*** for production of sporidesmin and sporidesmolides. **Proc N S Inst Sci**, v. 38, p. 73-81, 1989.

CAMARGO, W.V.A., NAZÁRIO, W.; FERNANDES, N.S. et al. Fotossensibilização em bovinos de corte. Provável participação do fungo ***Pithomyces chartarum*** na etiologia do processo. **Biológico**, v. 42, p. 259-261, 1976.

DÖBEREINER, J., TOKARNIA, C.H., MONTEIRO, M.C.C. et al. Intoxicação de bovinos e ovinos em pastos de ***Brachiaria decumbens*** contaminados por ***Pithomyces chartarum***. **Pesq Agropec Bras Ser Vet**, v. 11, p. 87-94, 1976.

FAGLIARI, J.J., OKUDA, H.T., KUCHEMBUCK, M.R.G. et al. Intoxicação natural de bovinos pela micotoxina esporidesmina. I. Aspectos epidemiológicos. **Arq Bras Med Vet Zoot**, v. 45, p. 263-274, 1993a.

FAGLIARI, J.J., OLIVEIRA, J.A., KUCHEMBUCK, M.R.G. et al. Intoxicação natural de bovinos pela micotoxina esporidesmina. III. Desenvolvimento ponderal de bovinos intoxicados. **Arq Bras Med Vet Zoot**, v. 45, p. 283-289, 1993b.

FAGLIARI, J.J., PASSIPIERI, M., KUCHEMBUCK, M.R.G. et al. Intoxicação natural de bovinos pela micotoxina esporidesmina. II. Aspectos clínicos. **Arq Bras Med Vet Zoot**, v. 45, p. 275-282, 1993c.

GRAYDON, R.J., HAMID, H., ZAHARI, P. et al. Photosensitization and crystal associated cholangiopathy in sheep grazing ***Brachiaria decumbens***. **Aust Vet J**, v. 68, p. 234-236, 1991.

KELLY, W.R. The liver and biliary system. in: JUBB, K.V.F., KENNEDY, P.C., PALMER, N. **Pathology of domestic animals**, 3. ed. Orlando: Academic Press, 1993, v. 2, p. 239-341.

LAJIS, N.H., ABDULLAH A.S.H., KHAN M. N. et al. Epi-Sarsasapogenin and Epi-smilagenin: Two Sapogenins isolated from the rumen content of sheep intoxicated by ***Brachiaria decumbens***. **Steroids**, v. 58, p. 387-389. 1993.

NOBRE, D., ANDRADE, S.O. Relação entre fotossensibilização em bovinos jovens e a gramínea ***Brachiaria decumbens***. **Biológico**, v. 42, p. 249-258, 1976.

OPASINA, B.A. Photosensitization jaundice syndrome in West African dwarf and sheep. **Trop Grasslands**, v. 19, p. 120-123, 1985.

PURCHIO, A., CORREA, B., GALLHARDO, M. et al. Ocorrência de surto de eczema facial em ovinos na região de São Miguel, Estado de São Paulo. **Rev Fac Med Vet Zoot**, v. 25, p. 1335-141, 1989.

SALAM ABDULLAH, A. NORDIN, M.M., RAJION, M.A. Neurological disorders in sheep during signal grass (***Brachiaria decumbens***) toxicity. **Vet Hum Toxicol**, v. 32, p. 128-130, 1989.

SALAM ABDULLAH, A., LAJIS, N.H., BREMER, J.B. et al. Hepatotoxic constituents in the rumen of ***Brachiaria decumbens*** intoxicated sheep. **Vet Hum Toxicol**, v. 34, p. 154-155, 1992.

SMITH, B.L., MILES, C.O. A role for ***Brachiaria decumbens*** in hepatogenous photosensitizations of ruminants? **Vet Hum Toxicol**, v. 35, p. 256, 1993.

TOKARNIA, C.H., DÖBEREINER, J., SILVA, M.F. Plantas tóxicas conhecidas em outras regiões do Brasil e que ocorrem também na Região Amazônica, onde, porém são de menor importância. In: TOKARNIA, C.H., DÖBEREINER, J., SILVA, M.F. **Plantas tóxicas da Amazônia a bovinos e outros herbívoros**. MANAUS: Instituto Nacional de Pesquisas da Amazônia, 1979, p. 69-75.