

LARISSA CORRÊA HERMETO

**ESTUDO COMPARATIVO ENTRE A COLA DE FIBRINA E O
PLASMA RICO EM PLAQUETAS EM ENXERTOS CUTÂNEOS EM
CÃES**

CAMPO GRANDE

2010

LARISSA CORRÊA HERMETO

**ESTUDO COMPARATIVO ENTRE A COLA DE FIBRINA E O
PLASMA RICO EM PLAQUETAS EM ENXERTOS CUTÂNEOS EM
CÃES**

Defesa apresentada ao Programa de Pós-Graduação em Saúde e Desenvolvimento na Região Centro-Oeste da Universidade Federal de Mato Grosso do Sul, para obtenção do título de Mestre.

Orientador: Prof. Dr. Rafael de Rossi

CAMPO GRANDE

2010

FOLHA DE APROVAÇÃO

LARISSA CORREA HERMETO

**ESTUDO COMPARATIVO ENTRE A COLA DE FIBRINA E O PLASMA RICO EM
PLAQUETAS EM ENXERTOS CUTÂNEOS EM CÃES**

Dissertação apresentada ao Programa de Pós-graduação em Saúde e Desenvolvimento na Região Centro-Oeste da Universidade Federal de Mato Grosso do Sul, para obtenção do título de Mestre.

Resultado_____

Campo Grande (MS), 2 de junho de 2010.

BANCA EXAMINADORA

Prof. Dr.

Instituição

Prof. Dr.

Instituição

Prof. Dr.

Instituição

Dedico este trabalho aos animais, que são seres incríveis, capazes de amar incondicionalmente sem pedir nada em troca. É o que me impulsiona ao estudo, a cada dia, buscando melhorar a qualidade de vida deles.

AGRADECIMENTOS

Agradeço a **Deus**, pela vida e saúde minha e de minha família.

Aos meus **pais**, pelo carinho eterno, pela ajuda constante, pelo exemplo de força e determinação, sempre mostrando que temos que eternamente vencer obstáculos.

Agradeço ao meu marido **Wagner**, pelo carinho, amor e longa paciência nesta fase da nossa vida.

Ao meu orientador **Prof. Dr. Rafael de Rossi**, pela orientação, ajuda e por proporcionar esta oportunidade.

Ao **Prof. Dr. Alexandre Nakao**, pelo auxílio, pela paciência e tempo a mim destinados.

Ao **Programa de Pós-graduação em Saúde e Desenvolvimento na Região Centro-Oeste** e seu coordenador Prof. Dr. Ricardo Dutra Aydos, por oferecer esta oportunidade.

A minha querida amiga **Paula Vardasca**, pela parceria e amizade durante este período, companheira de dissertação e preocupações.

Ao acadêmico e futuro Médico Veterinário **Santiago Benites**, pela grande ajuda durante o experimento.

Aos **meus animais**, pela falta de atenção durante o tempo doado aos meus pacientes e animais da pesquisa.

Ao **Centro de Controle de Zoonoses de Dourados-MS**, em especial ao Médico Veterinário **Fernando Bastos**, que me ajudou durante este período, levando animais para a realização da minha pesquisa.

A empresa **Baxter**, que realizou a doação do produto Tissucol® para a pesquisa.

A distribuidora de produtos veterinários **Rota**, pela doação de alguns medicamentos usados na pesquisa.

A **Prof. Dr. Sheila Canavese Rahal**, pela ajuda nas dúvidas com o experimento.

A **Faculdade Anhanguera de Dourados**, por liberar a utilização das instalações do Hospital Veterinário para a realização da pesquisa.

A **todas as pessoas** que adotaram e me ajudaram a encontrar um lar para todos os animais que participaram da pesquisa.

A **todos** aqueles que me ajudaram, com carinho, paciência e pensamentos positivos para que este sonho se concretizasse.

Muito obrigada!

*"Quando o homem aprender a respeitar até o menor ser da criação, seja animal ou vegetal, ninguém precisará ensiná-lo a amar seu semelhante."
(Albert Schweitzer)*

*"Jamais creia que os animais sofrem menos do que os humanos. A dor é a mesma para eles e para nós. Talvez pior, pois eles não podem ajudar a si mesmos."
(Louis J. Camuti)*

RESUMO

Hermeto, LC. Estudo comparativo entre a cola de fibrina e o plasma rico em plaquetas em enxertos cutâneos em cães. Campo Grande; 2010. [Dissertação-Programa de Pós-graduação em Saúde e Desenvolvimento na Região Centro-Oeste da Universidade Federal de Mato Grosso do Sul].

Os enxertos cutâneos em cães são principalmente utilizados em grandes perdas cutâneas em regiões distais dos membros. A cola de fibrina e o plasma rico em plaquetas atuam como adjuvantes na cicatrização cutânea. O objetivo deste estudo foi comparar a cola de fibrina (Tissucol®) e o plasma rico em plaquetas em enxertos cutâneos, de espessura completa em malha em cães. Foram utilizados 18 cães, divididos em dois grupos, cola de fibrina (CF) e plasma rico em plaquetas (PRP). Em todos os animais foi realizado um enxerto cutâneo de 3x3 cm, em malha de espessura completa. No membro esquerdo foi colocado o biomaterial entre o enxerto e o leito receptor, cada qual em seu grupo, e o membro direito serviu como grupo controle. Todos animais foram avaliados clinicamente a cada 48 horas até o décimo quarto dia, através das variáveis: exsudação, coloração, edema e aspecto cosmético; e histologicamente em três animais, no terceiro, sétimo e décimo quarto dia de pós-operatório através das variáveis: autólise, fibroblastos, colágeno, tecido de granulação, integração-aderência microscópica e inflamação aguda. Através de análises estatisticamente significativas ($P < 0,05$), concluiu-se que grupo cola de fibrina foi superior ao grupo plasma rico em plaquetas quando usados em enxertos cutâneos de espessura completa em cães.

ABSTRACT

Hermeto, LC. Comparative study between the fibrin glue and platelet-rich plasma on skin grafts in dogs. Campo Grande; 2010. [Dissertação- Programa de Pós-graduação em Saúde e Desenvolvimento na Região Centro-Oeste da Universidade Federal de Mato Grosso do Sul].

Skin grafts in dogs are mainly used in large skin loss in the distal regions of limbs. Fibrin glue and platelet-rich plasma act as adjuvants in the healing skin. The aim of this study was to compare fibrin glue (Tissucol®) and platelet-rich plasma on skin grafts, full thickness mesh in dogs. Were used 18 dogs divided into two groups, fibrin glue (CF) and platelet-rich plasma (PRP). In all animals we performed a skin graft from 3x3 cm full-thickness mesh. In the left limb was placed between the graft and receptor bed, the biomaterial each in their group, and the right limb served as control. All animals were clinically evaluate 48 hours until the fourteenth day, through the variables: exudation, color, edema and cosmetic appearance; and three of them were evaluate histologically in the third, seventh and fourteenth days postoperatively through the variables autolysis, fibroblasts, collagen, granulation tissue, adhesion-integrating microscopic and acute inflammation. By testing statistically significant ($P < 0.05$), it was concluded that fibrin glue group was clinically superior to the group platelet-rich plasma when used in full thickness skin grafts in dogs.

LISTA DE TABELAS

Tabela 1- Matriz de análise para classificações clínicas diárias do enxerto em malha.....	63
Tabela 2- Classificação e atribuição de índices aos achados histológicos no terceiro dia.....	65
Tabela 3- Classificação e atribuição de índices aos achados histológicos no sétimo e décimo quarto dia.....	66
Tabela 4- Análise estatística dos escores da avaliação clínica de enxertos cutâneos em cães no segundo dia. Comparação entre o grupo cola de fibrina (CF) e do plasma rico em plaquetas (PRP).....	68
Tabela 5- Análise estatística dos escores da avaliação clínica de enxertos cutâneos em cães no segundo dia. Membro tratado (trat) e membro controle (cont), segundo o uso de cola de fibrina (CF) e do plasma rico em plaquetas (PRP).....	69
Tabela 6- Análise estatística dos escores da avaliação clínica de enxertos cutâneos em cães no quarto dia. Comparação entre o grupo cola de fibrina (CF) e do plasma rico em plaquetas (PRP).....	71
Tabela 7- Análise estatística dos escores da avaliação clínica de enxertos cutâneos em cães no quarto dia. Membro tratado e membro controle (cont), segundo o uso de cola de fibrina (CF) e do plasma rico em plaquetas (PRP).....	71
Tabela 8- Análise estatística dos escores da avaliação clínica de enxertos cutâneos em cães no sexto dia. Comparação entre o grupo cola de fibrina (CF) e do plasma rico em plaquetas (PRP).....	73
Tabela 9- Análise estatística dos escores da avaliação clínica de enxertos cutâneos em cães no sexto dia. Membro tratado (trat) e membro controle (cont), segundo o uso de cola de fibrina (CF) e do plasma rico em plaquetas (PRP).....	74
Tabela 10- Análise estatística dos escores da avaliação clínica de enxertos cutâneos em cães no oitavo dia. Comparação entre o grupo cola de fibrina (CF) e do plasma rico em plaquetas (PRP).....	76

Tabela 11- Análise estatística dos escores da avaliação clínica de enxertos cutâneos em cães no oitavo dia. Membro tratado (trat) e membro controle (cont), segundo o uso de cola de fibrina (CF) e do plasma rico em plaquetas (PRP).....	77
Tabela 12- Análise estatística dos escores da avaliação clínica de enxertos cutâneos em cães no décimo primeiro dia. Comparação entre o grupo cola de fibrina (CF) e do plasma rico em plaquetas (PRP).....	78
Tabela 13- Análise estatística dos escores da avaliação clínica de enxertos cutâneos em cães no décimo primeiro dia. Membro tratado (trat) e membro controle (cont), segundo o uso de cola de fibrina (CF) e do plasma rico em plaquetas (PRP).....	79
Tabela 14- Análise estatística dos escores da avaliação clínica de enxertos cutâneos em cães no décimo quarto dia. Comparação entre o grupo cola de fibrina (CF) e do plasma rico em plaquetas (PRP).....	81
Tabela 15- Análise estatística dos escores da avaliação clínica de enxertos cutâneos em cães no décimo quarto dia. Membro tratado (trat) e membro controle (cont), segundo o uso de cola de fibrina (CF) e do plasma rico em plaquetas (PRP).....	81
Tabela 16- Escores da análise histológica de enxertos cutâneos em cães no terceiro dia: membro tratado (trat) e membro controle (cont), segundo o uso de cola de fibrina (CF) e do plasma rico em plaquetas (PRP).....	89
Tabela 17- Resultados das análises histológicas do escore fibroblastos de enxertos cutâneos em cães no sétimo e décimo quarto dia: membro tratado (trat) e membro controle (cont), segundo o uso de cola de fibrina (CF) e do plasma rico em plaquetas (PRP).....	91
Tabela 18- Resultados das análises histológicas do escore colágeno de enxertos cutâneos em cães no sétimo e décimo quarto dia: membro tratado (trat) e membro controle (cont), segundo o uso de cola de fibrina (CF) e do plasma rico em plaquetas (PRP).....	92
Tabela 19- Resultados das análises histológicas do escore inflamação aguda de enxertos cutâneos em cães no sétimo e décimo quarto dia: membro tratado (trat) e membro controle (cont), segundo o uso de cola de fibrina (CF) e do plasma rico em plaquetas (PRP).....	93

Tabela 20- Resultados das análises histológicas do escore integração- aderência microscópica de enxertos cutâneos em cães no sétimo e décimo quarto dia: membro tratado (trat) e membro controle (cont), segundo o uso de cola de fibrina (CF) e do plasma rico em plaquetas (PRP).....94

Tabela 21– Resultados da análise histológica do escore tecido de granulação de enxertos cutâneos em cães no sétimo dia e décimo quarto dia: membro tratado(trat) e membro controle (cont), segundo o uso de cola de fibrina (CF) e do plasma rico em plaquetas (PRP).....95

LISTA DE FIGURAS

Figura 1- Espessuras de enxertos cutâneos.....	25
Figura 2- Organograma demonstrando a divisão dos grupos.....	52
Figura 3. Animal em plano anestésico antes do início da cirurgia.....	53
Figura 4 - Tubos de polipropileno contendo sangue total para preparo do PRP.....	53
Figura 5- A: tubos Falcon contendo sangue total . B: Separação do plasma.....	54
Figura 6- : Coleta da zona de névoa. B: Seta mostrando a zona de névoa.....	54
Figura 7- A: tubo B antes da homogeneização. B: após a homogeneização contendo a concentração plaquetária.....	55
Figura 8- Momento da homogeneização do conteúdo dos tubos.....	55
Figura 9- Aspecto final do gel de PRP.....	56
Figura 10- Frascos contendo a solução de fibrinogênio e aprotinina.....	57
Figura 11- Frascos contendo a solução de trombina 500 UI e cloreto de cálcio.....	57
Figura 12- Tissucol® em dispositivo duploject pronta para o uso.....	58
Figura 13- Preparo da área receptora.....	58
Figura 14– Início da incisão da área receptora.....	59
Figura15- A: Divulsão da área receptora. B: Hemostasia da área receptora.....	59
Figura16 – A: Incisão sobre o local doador. B: Retirada do tecido subcutâneo com tesoura. C: Retirada do tecido subcutâneo com lâmina de bisturi 24. D: enxerto preparado para colocação sobre o leito receptor.....	60
Figura 17- A: Aplicação da cola de fibrina no transoperatório. B: Tempo de espera da aderência da cola de fibrina ao enxerto. C: Aspecto final pós enxertia.....	61
Figura18- A: leito receptor preparado. B: PRP pronto para a colocação no leito receptor. C: Aspecto final pós enxertia.....	61
Figura 19- Aspecto final do curativo do membro.....	62
Figura 20- Seta demonstrando o local da coleta da biópsia do enxerto cutâneo.....	64
Figura 21 – Fotografia do enxerto cutâneo em cães. Animal do Grupo 1, avaliação clínica no segundo dia.....	69
Figura 22 – Fotografia do enxerto cutâneo em cães. Animal do Grupo 2, avaliação clínica no segundo dia.....	70
Figura 23– Fotografia do enxerto cutâneo em cães. Animal do Grupo 1, avaliação clínica no quarto dia.....	72

Figura 24- Fotografia do enxerto cutâneo em cães. Animal do Grupo 2, avaliação clínica no quarto dia.....	72
Figura 25- Fotografia do enxerto cutâneo em cães. Animal do Grupo 1, avaliação clínica no sexto dia.....	74
Figura 26- Fotografia do enxerto cutâneo em cães. Animal do Grupo 2, avaliação clínica no sexto dia.....	75
Figura 27 – Fotografia do enxerto cutâneo em cães. Animal do Grupo 1, avaliação clínica no oitavo dia.....	77
Figura 28- Fotografia do enxerto cutâneo em cães. Animal do Grupo 2, avaliação clínica no oitavo dia.....	78
Figura 29 – Fotografia do enxerto cutâneo em cães. Animal do Grupo 1, avaliação clínica no décimo primeiro dia.....	79
Figura 30- Fotografia do enxerto cutâneo em cães. Animal do Grupo 2, avaliação clínica no décimo primeiro dia.....	80
Figura 31- Fotografia do enxerto cutâneo em cães. Animal do Grupo 1, avaliação clínica no décimo quarto dia.....	82
Figura 32- Fotografia do enxerto cutâneo em cães. Animal do Grupo 2, avaliação clínica no décimo quarto dia.....	82
Figura 33- Gráfico: Comparação entre os grupos cola de fibrina (CF) e plasma rico em plaquetas (PRP) na variável exsudato.....	83
Figura 34- Gráfico: Comparação entre os grupos cola de fibrina (CF) e membro controle na variável exsudato.....	83
Figura 35- Gráfico: Comparação entre os grupos plasma rico em plaquetas (PRP) e membro controle na variável exsudato.....	84
Figura 36- Gráfico: Comparação entre os grupos cola de fibrina (CF) e plasma rico em plaquetas (PRP) na variável coloração.....	84
Figura 37- Gráfico: Comparação entre os grupos cola de fibrina (CF) e membro controle na variável coloração.....	85
Figura 38- Gráfico: Comparação entre os grupos plasma rico em plaquetas (PRP) e membro controle na variável coloração.....	85
Figura 39: Gráfico: Comparação entre os grupos cola de fibrina (CF) e plasma rico em plaquetas (PRP) na variável edema.....	86
Figura 40- Gráfico: Comparação entre os grupos cola de fibrina (CF) e membro controle na variável edema.....	86

Figura 41: Gráfico: Comparação entre os grupos plasma rico em plaquetas (PRP) e membro controle na variável edema.....	87
Figura 42: Gráfico: Comparação entre os grupos cola de fibrina (CF) e plasma rico em plaquetas (PRP) na variável aspecto cosmético.....	87
Figura 43- Gráfico: Comparação entre os grupos cola de fibrina (CF) e membro controle na variável aspecto cosmético.....	88
Figura 44- Gráfico: Comparação entre os grupos plasma rico em plaquetas (PRP) e membro controle na variável aspecto cosmético.....	88
Figura 45 – Fotomicrografia do enxerto cutâneo em cães no terceiro dia. Animal do Grupo 1, membro controle.....	90
Figura 46– Fotomicrografia do enxerto cutâneo em cães no terceiro dia. Animal do Grupo 1, membro tratado.....	90
Figura 47 – Fotomicrografia 100x do enxerto cutâneo em cães no terceiro dia. Animal do Grupo 2, membro tratado.....	90
Figura 48– Fotomicrografia 100x do enxerto cutâneo em cães no sétimo dia. Animal do Grupo 1, membro controle.....	96
Figura 49 – Fotomicrografia 40x do enxerto cutâneo em cães no sétimo dia. Animal do Grupo 1, membro controle.....	96
Figura 50 – Fotomicrografia 100x do enxerto cutâneo em cães no sétimo dia. Animal do Grupo 1, membro tratado.....	97
Figura 51– Fotomicrografia do enxerto cutâneo em cães no sétimo dia. Animal do Grupo 2, membro tratado.....	97
Figura 52 – Fotomicrografia panorâmica do enxerto cutâneo em cães no décimo quarto dia. Animal do Grupo 1, membro controle.....	98
Figura 53– Fotomicrografia do enxerto cutâneo em cães no décimo quarto dia. Animal do Grupo 1, membro controle.....	98
Figura 54– Fotomicrografia 100x do enxerto cutâneo em cães no décimo quarto dia. Animal do Grupo 2, membro tratado.....	99
Figura 55 – Fotomicrografia do enxerto cutâneo em cães no décimo quarto dia Animal do Grupo 2, membro tratado.....	99
Figura 56 – Fotomicrografia 100X do enxerto cutâneo em cães no décimo quarto dia. Animal do Grupo 1, membro controle.....	99

LISTA DE ABREVIATURAS E SIGLAS

CCZ	Centro de Controle de Zoonoses
CEUA	Comitê de Ética no Uso de Animais
Cm	centímetro
Cm ²	centímetro quadrado
COBEA	Colégio Brasileiro de Experimentação Animal
DNA	ácido desoxirribonucleico
EGF	fator de crescimento epidérmico
FC	fatores de crescimento
FDA	food and drug administration
FGF	fator de crescimento fibroblástico
GH	hormônio de crescimento
HE	Hematoxilina-Eosina
Kg	quilograma
ml	mililitro
mg	miligrama
MS	Mato Grosso do Sul
PDGF	fator de crescimento derivado das plaquetas
PRP	plasma rico em plaquetas
rpm	rotações por minuto
SRD	sem raça definida
TGF- α	fator de crescimento transformador α
TGF- β	fator de crescimento transformador β
UFMS	Universidade Federal do Mato Grosso do Sul
μ l	microlitro
VEGF	fator de crescimento do endotélio vascular

LISTA DE SÍMBOLOS

°C	Graus Celsius
%	por cento
®	marca registrada
α	alfa
β	beta

SUMÁRIO

1 INTRODUÇÃO.....	21
2 REVISÃO DE LITERATURA.....	23
2.1 Tegumento.....	23
2.1.1 Estrutura e funções da pele.....	23
2.2 Enxertos cutâneos.....	24
2.2.1 Histórico da enxertia cutânea.....	26
2.2.2 Fases da revascularização do enxerto.....	27
2.2.2.1 Embebição plasmática.....	28
2.2.2.2 Inosculação.....	29
2.2.2.3 Penetração e crescimento interno de novos vasos.....	30
2.2.3 Cuidados pós-operatórios.....	30
2.2.4 Enxertos cutâneos em cães.....	32
2.3 Cola de fibrina	33
2.3.1 Mecanismo de ação.....	35
2.3.2 Usos clínicos e estudos experimentais da cola de fibrina.....	36
2.4 Plasma rico em plaquetas.....	40
2.4.1 Fatores de crescimento das plaquetas.....	41
2.4.2 Usos clínicos e estudos experimentais do PRP.....	43
3. OBJETIVOS.....	50
3.1 Objetivo geral.....	50
3.2 Objetivos específicos.....	50
4 MATERIAL E MÉTODO.....	51
4.1 Protocolo anestésico.....	52
4.2 Técnica de obtenção do plasma rico em plaquetas.....	53
4.3 Técnica de preparação da cola de fibrina (Tissucol®).....	56
4.3.1 Preparação da solução de fibrinogênio (primeiro componente).....	56
4.3.2 Preparação da solução de trombina (segundo componente).....	57
4.3.3 Método de administração.....	57
4.4 Técnica Cirúrgica.....	58
4.5 Pós-operatório.....	62
4.6 Métodos de avaliação.....	62

4.6.1 Avaliação clínica.....	62
4.6.2 Avaliação histológica.....	64
4.7 Análise Estatística.....	67
5 RESULTADOS.....	68
5.1 Avaliações clínicas.....	68
5.1.1 Avaliações no segundo dia.....	68
5.1.2 Avaliações no quarto dia.....	70
5.1.3 Avaliações no sexto dia.....	72
5.1.4 Avaliações no oitavo dia.....	75
5.1.5 Avaliações no décimo primeiro dia.....	78
5.1.6 Avaliações no décimo quarto dia.....	80
5.1.7 Gráficos.....	82
5.1.7.1 Exsudação.....	82
5.1.7.2 Coloração.....	84
5.1.7.3 Edema.....	85
5.1.7.4 Aspecto cosmético.....	87
5.2 Avaliações histológicas.....	88
5.2.1 Avaliação histológica no terceiro dia.....	89
5.2.2 Avaliação histológica no sétimo dia e décimo quarto dia.....	91
5.2.2.1 Fibroblastos.....	91
5.2.2.2 Colágeno.....	91
5.2.2.3 Inflamação aguda.....	92
5.2.2.4 Integração-aderência microscópica.....	93
5.2.2.5 Tecido de granulação.....	94
6. DISCUSSÃO.....	100
7. CONCLUSÃO.....	103
REFERÊNCIAS.....	104

1 INTRODUÇÃO

Atualmente, a medicina veterinária dos animais de companhia tem se desenvolvido extremamente, em todas suas áreas. Quanto mais desenvolvida uma Região, maior a consciência e conhecimento da população referente aos cuidados corretos com os animais. A relação proprietário-animal se estreita a cada dia, e esta relação exige do profissional, tecnologias avançadas de diagnóstico e tratamento. Isto conduz o médico veterinário cada vez mais, a buscar especializações e avanços em novas tecnologias. Observam-se que as especialidades médicas cirúrgicas em sua ampla área, já são uma realidade neste âmbito, e muitos médicos veterinários se especializam em dermatologia, oftalmologia, oncologia, nefrologia, ortopedia, odontologia, anestesiologia, cirurgias em geral e outros.

Segundo o Colégio Brasileiro de Cirurgia e Anestesiologia Veterinária, a ampla área cirúrgica veterinária têm evoluído muito nos últimos anos, e esta evolução tem permitido cirurgias cada dia mais seguras e mais elaboradas. Muitas patologias, muitas situações em que antes eram consideradas como intratáveis ou terminais, hoje já possuem opções terapêuticas, proporcionando aos animais acometidos maior tempo e melhor qualidade de vida.

Em cirurgias reconstrutivas, os enxertos de espessura total são mais comumente utilizados para reparar defeitos resultantes de cirurgias oncológicas (RATNER, 1998), e também amplamente utilizados em reconstruções de lesões desiguais e amplas nas extremidades (POPE, 1996).

Um enxerto cutâneo é a transferência de um segmento de pele livre para um local receptor distante. Os enxertos podem ter espessura variada, um enxerto de espessura total compreende a epiderme e toda a derme, um enxerto de espessura parcial compreende a epiderme e camadas variáveis da derme. São utilizados para lesões extensas que não podem ser reconstruídas por justaposição direta, nem por retalhos de pele (HEDLUND, 1997).

Enxertos em malha são aqueles que possuem incisões em fileiras paralelas em forma de fendas alternadas, o que promove drenagem, flexibilidade, conformação e expansão (HEDLUND, 1997).

Dentre os vários tipos de enxertos cutâneos descritos, o enxerto cutâneo em malha oferece muitas vantagens, podendo ser expandidos para recobrir defeitos grandes se os sítios doadores forem limitados, conformando bem as superfícies irregulares, permitindo que as fendas proporcionem a drenagem do exsudato, sendo colocados em áreas difíceis de imobilizar. (POPE, 1996)

Segundo Currie *et al.* (2001) a utilização de novos materiais e métodos que possam aumentar a sobrevivência do enxerto, melhorar sua função e seu aspecto cosmético, sem efeitos deletérios, seria um complemento útil na cirurgia.

A cola de fibrina tem sido utilizada para melhorar a adesão de enxertos e retalhos cutâneos, adesão de cartilagem, anastomose de vasos, e reparo de nervos. A melhora de enxertos cutâneos com a cola de fibrina tem sido demonstrada em muitos estudos com humanos, notadamente em áreas com dificuldade de imobilização (BUCKLEY *et al.*, 1999)

Currie *et al.* (2001), através de uma revisão de literatura, relatou que o uso da cola de fibrina em enxertos cutâneos tem sido investigada por muitos autores. Os benefícios em potencial são agrupados nessas três áreas: hemostasia, aderência do enxerto e ação antibacteriana.

Existem evidências que a cola de fibrina promova a cicatrização independente das suas propriedades adesivas, com aumento da angiogênese e crescimento fibroblástico observado no leito da ferida (GOSAIN *et al.*, 2002).

Recentemente atenções estão voltadas para aceleração tecidual em cicatrização. As plaquetas estão entre as primeiras células a responder no local da lesão tecidual, e conhecidas por promover reparo tecidual por liberar fatores de crescimento e ativar moléculas (FRESNO *et al.*, 2009).

O plasma rico em plaquetas (PRP) é definido como uma concentração autóloga de plaquetas em um pequeno volume de plasma e tem sido utilizado na aceleração da cicatrização de tecidos moles e ósseos. É parte de uma biotecnologia relativamente nova, dentro do interesse da engenharia de tecidos celulares (MARX, 2001).

O PRP promove intenso estímulo para cicatrização, através da liberação de fatores de crescimento (FC) que são secretados ativamente pelas plaquetas (CROVETTI *et al.*, 2004).

O uso de várias preparações do PRP habilita a liberação local e progressiva dos fatores de crescimento e proteínas, promovendo propriedades únicas para

remodelamento tecidual, cicatrização e promoção da angiogênese. Consequentemente tem sido utilizado em várias áreas médicas, como cirurgias maxilofaciais, ortopédicas, medicina esportiva, reconstrução óssea, engenharia tecidual, cosmética e implantes dentários (ANITUA, 2006).

As propriedades das plaquetas tornam o PRP um produto com grande potencial para melhora da integração de enxertos, sejam ósseos, cutâneos, cartilagosos ou de tecido adiposo (MAZZUCO *et al.*, 2004).

Diante do exposto, é notado que estes biomateriais possuem em sua formação, subsídios que podem acelerar ou melhorar a aderência e revascularização dos enxertos. É sabido que os custos para obtenção do PRP utilizando técnicas aplicáveis em laboratórios comuns são mais acessíveis financeiramente, segundo Vendramin *et al.* (2006), já as colas de fibrina comerciais são relativamente mais caras que as colas autólogas e homólogas (FATTAHI *et al.*, 2004), podendo propor oportunidade de uso desses produtos em situações com recursos reduzidos.

2 REVISÃO DE LITERATURA

2.1 Tegumento

O tegumento é um dos maiores órgãos do corpo, e contém várias glândulas, nervos, vasos, e músculos (PAVLETIC, 1993).

A pele representa um órgão de defesa contra influências físicas e químicas. Do ponto de vista funcional, o tegumento atua como a primeira linha de defesa do corpo contra microorganismos (KOLB, 1987).

A pele é um órgão sensorial, no qual umas séries de receptores efetuam sua ação. Terminações nervosas sensitivas, localizadas em determinados locais da pele, levam informação de pressão, temperatura e dor ao sistema nervoso central. Também é um órgão de armazenamento para o sangue. Uma vasodilatação da pele leva a uma redução do fluxo sanguíneo, principalmente no trecho venoso. Desta maneira, até 10% da quantidade total de sangue podem ser armazenados na pele. A pele produz vitamina D e serve como reservatório de eletrólitos, água, lipídios, carboidratos e proteínas, e desempenha importante função na termorregulação (KOLB, 1987).

2.1.1 Estruturas e funções da pele

Pelo desenvolvimento embrionário, diferenciamos as duas camadas principais da pele: camadas externas desenvolvem-se a partir do ectoderma, que é a epiderme, e as camadas mais profundas são formadas pelo mesoderma, a derme e o subcutâneo (KOLB, 1987).

O estrato germinativo consiste numa camada simples de células cilíndricas, que se encarregam, por meio de divisão, da reposição constante das camadas epiteliais superficiais. O estrato germinativo e o estrato espinhoso são os locais onde se encontram os corpúsculos pigmentares, que consistem em melanina. Em direção

ao estrato córneo, o teor de pigmento da epiderme fica cada vez menor (KOLB, 1987).

A derme consiste de fibras colágenas, reticulares (pré-colágeno) e elásticas, circundadas por uma matriz mucopolissacarídica (PAVLETIC, 1993).

O estrato papilar consiste em tecido conjuntivo elástico e colágeno e se estende a epiderme na forma de corpos papilares. Nas papilas dérmicas terminam os capilares sanguíneos e linfáticos, que cuidam da nutrição da epiderme. Além das terminações nervosas, as papilas dérmicas ainda contêm receptores para o tato, temperatura, e para estímulos dolorosos (KOLB, 1987).

O estrato reticular consiste em feixes de tecido conjuntivo colágeno, que são entrelaçados entre si como esteiras, sendo cruzados por fibras elásticas isoladas. Esta camada da derme proporciona a elasticidade, a flexibilidade, e a capacidade de deformação da pele. São de grande importância para as funções de defesa da pele os macrófagos, os leucócitos e as células plasmáticas presentes no estrato reticular (PAVLETIC, 1993).

2.2 Enxertos cutâneos

Um enxerto cutâneo corresponde a um segmento da epiderme e da derme que é completamente removido do corpo e transferido para o local receptor (HEADLUND, 1997).

Os enxertos são classificados da seguinte maneira: (1) auto-enxertos (enxertos autógenos)- os locais receptores e doadores provêm do mesmo animal; (2) aloenxertos (homoenxertos)- os locais receptores e doadores pertencem a animais geneticamente diferentes, mas da mesma espécie; (3) xenoenxertos (heteroenxertos)- os locais receptores e doadores encontram-se em animais de espécies diferentes, e (4) isoenxertos- enxertos realizados entre gêmeos idênticos. Do ponto de vista clínico, os auto-enxertos são o tipo mais bem sucedido de enxerto, e são utilizados como enxertos permanentes porque o enxerto e o hospedeiro são idênticos. Os xenoenxertos e os aloenxertos podem ser usados como revestimento temporário, pois acabam sendo rejeitados (SWAIM, 1993).

Pope (1996) descreveu que os enxertos cutâneos podem ser utilizados tanto com espessura completa quanto com espessura dividida ou parcial. Os enxertos de espessura completa consistem da epiderme e da derme completa, e os de espessura dividida ou parcial consistem da epiderme e de camadas variáveis da derme, conforme figura 1.

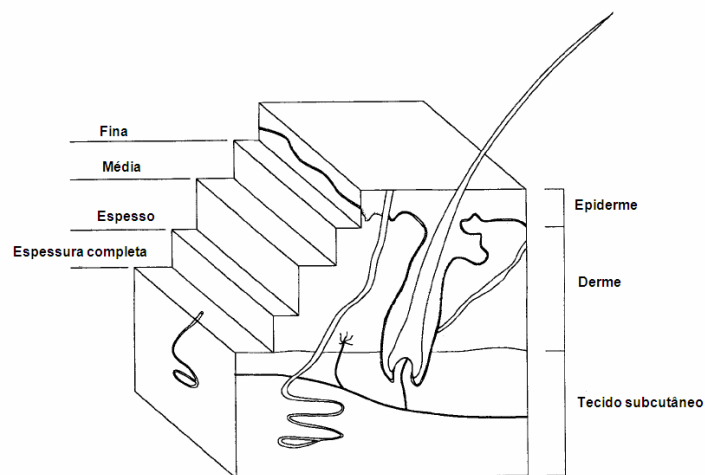


Figura 1- Espessuras de enxertos cutâneos.

(POPE, 1996).

Os enxertos de espessura completa têm várias vantagens sobre os enxertos de espessura parcial. Eles possuem todos os componentes secundários que fazem que seu aspecto se aproxime mais de uma pele normal, pois ocorre o crescimento de pêlos e eles são capazes de suportar um traumatismo tão bem quanto a pele normal circundante. E diferente dos enxertos parciais, eles não necessitam material especial para a colheita, além disso, a taxa de sucesso com enxertos de espessura completa é tão boa quanto a obtida com enxertos de pele parciais (POPE, 1996).

Os enxertos de espessura total oferecem boa coloração e textura. A contração da ferida é mínima e as estruturas anexas da derme permanecem intactas (RATNER, 1998).

Segundo Swaim (1993), os enxertos são indicados mediante a ocorrência de perda cutânea significativa. Em cães, a aplicação de enxertos cutâneos está principalmente indicada em situações onde ocorre perda cutânea nas extremidades, onde a imobilidade cutânea impede o desvio do tecido e a elaboração de retalhos locais para o reparo.

A transformação em malha permite drenagem, o que facilita a aderência do enxerto. Ele pode ser confeccionado com um dispositivo especial de expensor de

enxerto ou a mão livre. Enxertos transformados mecanicamente em malha são mais expansíveis que aqueles feitos a mão livre, pois o primeiro se expande em mais de uma direção, e o segundo em apenas uma direção. O aspecto cosmético é melhor quando as fendas são colocadas paralelamente as linhas de tensão de pele (HEADLUND, 1997).

Recomenda-se um enxerto em malha de espessura total não expandido para a maior parte das situações em que é necessária a colocação de enxertos, pois ele pode ser usado em uma ampla variedade de circunstâncias, tem elevada taxa de sucesso e um bom aspecto cosmético. A transformação em malha permite que o enxerto seja expandido e seja capaz de se prender a superfícies irregulares (HEADLUND, 1997).

A desvantagem primária desses enxertos é que quando são expandidos, os interstícios se cicatrizam por meio de epitelização, resultando em ilhas de epitélios sem pêlos por todo o enxerto. Por essa razão, prefere-se um enxerto não-expandido ou minimamente expandido (POPE, 1996).

2.2.1 Histórico da enxertia cutânea

O histórico da enxertia cutânea é repleto de controvérsias, pois alguns acreditam que a técnica de enxertia ainda é mal atribuída a alguns. O que se sabe, é que tradicionalmente se iniciou na Índia, usando retalhos da região malar e fronte (HERMAN, 2002).

Primeiramente, é visto que os retalhos pediculados cutâneos foram anteriormente descritos, para posteriormente descrever-se a técnica de enxertia, a qual diferentemente da primeira não possui qualquer comunicação vascular com a região doadora. (ANG, 2005)

A primeira descrição de um retalho cutâneo foi encontrada no *Sushruta Samhita* (600 AC), um dos dois textos clássicos da medicina ayurvédica. O *Sushruta Samhita* é um compêndio de descrições cirúrgicas e instrumentais, presumivelmente passada por um deus para os hindus. Neste compêndio, descreve-se um retalho pediculado cutâneo em região da narina usando como área doadora a região do malar, utilizando duas cânulas para não obstruir as narinas, e mantendo com

bandagens. Os cuidados eram realizados pulverizando a ferida com uma mistura de substâncias naturais (ANG, 2005).

Enquanto isso na Europa, os retalhos cutâneos eram limitados pelo dogma da igreja que pensava que a cirurgia interferia no trabalho de Deus. Nos primeiros dois séculos da Era Comum, Celsus e Galeno utilizaram enxertos para reparar defeitos faciais os quais progrediram para infecção (KOSH 1941 *apud* ANG 2005).

Segundo Ang (2005), a revitalização do campo da enxertia cutânea ocorreu na Europa com o relato de duas publicações importantes, em 1794, e sete meses depois, utilizando o método indiano para reconstrução nasal. Em 1818 o cirurgião inglês Joseph Carpue foi o primeiro a disseminar este tipo de reconstrução para a América, e em 1837, *Warren of Boston* publicou pela primeira vez um relato sobre o método indiano de retalhos pediculados.

Em 1875, cinquenta e sete anos após o primeiro relato de Carpue, John Reissberg comparou o retalho pediculado com o enxerto livre, afirmando que a sobrevivência do ramo doador poderia ocorrer sem a comunicação permanente deste (KOSH 1941 *apud* ANG 2005).

Entretanto, Reverdin em 1869, Ollier em 1872, Thiersch's em 1886, Wolfe em 1875 e Krause em 1893, é que publicaram técnicas de enxertia cutânea que foram divulgadas mais amplamente (RATNER, 1998).

Segundo Vandeput *et al.* (1995), o primeiro relato de expansão em malha da pele foi realizado em 1907 por Lanz. A idéia do professor veio de sua infância, quando crianças realizam cortes sobre papel transformando-o em uma sanfona de brinquedo, e anos após, em 1930, Douglas realizou um enxerto em malha que chamou de "enxerto-peneira", sem realizar a expansão do mesmo, apenas para promover a drenagem local.

Os cirurgiões do século 19 utilizaram as técnicas de enxertia para situações de ampla complexidade cirúrgica, e no último século, a enxertia cutânea é uma opção reconstrutiva usada rotineiramente e muitas vezes preferencialmente usada na reconstrução de tecidos moles (RATNER, 1998).

2.2.2 Fases da revascularização do enxerto

A sobrevivência do enxerto depende da absorção de líquidos teciduais e da revascularização. A cicatrização bem sucedida do enxerto depende do estabelecimento de comunicações arteriais e da drenagem adequada de exsudato (HEDLUND, 1997).

Ocorre progressivo ganho de resistência entre o enxerto e o leito, e o maior ganho dessa força se dá durante as primeiras 8 horas subseqüentes a aplicação do enxerto. A degeneração tem início em um enxerto de pele imediatamente depois de sua coleta do local doador, e a regeneração começa após sua aplicação no leito receptor. A regeneração progride mais lentamente que a degeneração. A força de aderência do enxerto aumenta conforme o tecido fibroso se forma, no décimo dia de pós operatório já ocorreu uma união firme. Os processos regenerativos devem ser superiores aos processos degenerativos por volta do sétimo e oitavo dia do pós-operatório (SWAIM, 1993).

2.2.2.1 Embebição plasmática

A revascularização do enxerto é precedida por uma fase isquêmica denominada de estágio de embebição plasmática (RATNER, 1998).

Após a remoção de um enxerto da área doadora, seus vasos sanguíneos sofrem espasmo e eliminam a maior parte dos elementos hêmicos pelas extremidades seccionadas dos vasos. O soro, contendo leucócitos e eritrócitos polimorfonucleares, acumula-se entre o enxerto e seu leito, em decorrência do extravasamento de plasma a partir das vênulas do leito do enxerto (POPE, 1996).

Logo após a aplicação, uma rede de fibrina adere o enxerto ao seu leito, e os filamentos de fibrina retraem-se, tracionando o enxerto até que ocorra a íntima aposição com o leito. Fibroblastos, leucócitos e fagócitos invadem a rede de fibrina, convertendo-a em uma rede de tecido fibroso entre o enxerto e o seu leito (POPE, 1996). O enxerto absorve o exsudato e se torna edematoso, aumentando em 40% seu peso (RATNER, 1998). A ação capilar traciona as células e o soro para os vasos sanguíneos dilatados do enxerto, mantendo esses vasos dilatados até a revascularização e proporcionando a devida nutrição para os tecidos (SWAIM, 1993).

A absorção de produtos da hemoglobina confere ao enxerto um aspecto cianótico. O líquido absorvido também se difunde para os tecidos intersticiais do enxerto, produzindo edema; este edema atinge seu máximo por volta de 48 a 72 horas após a aplicação do enxerto. A circulação é restabelecida nesse momento, aproximadamente; no entanto, é possível que o retorno venoso não seja adequado, e que o edema aumente. Com a melhora das drenagens venosa e linfática, o líquido é eliminado do enxerto, e ocorre a regressão do edema. Assim, o enxerto retorna ao seu peso normal por volta do oitavo dia de pós-operatório (POPE, 1996).

A fibrina abaixo do enxerto vai gradativamente sendo substituída pelo tecido de granulação, o que adere permanentemente o enxerto ao seu leito. Com esta aposição, o processo de revascularização pode se iniciar (RATNER, 1998).

2.2.2.2 Inosculação

As anastomoses de vasos do enxerto com vasos de calibre semelhante ao leito receptor, chamado de inosculação, podem iniciar-se em um dia após o procedimento. Brotos vasculares do leito receptor seguem o retículo de fibrina para encontrar vasos seccionados preexistentes no enxerto. A rede de fibrina que mantém fixo o enxerto ao seu leito serve como estrutura de sustentação ao longo da qual estes brotos vasculares provenientes do leito receptor do enxerto crescem e encontram as extremidades seccionadas dos vasos do enxerto. Muitos vasos podem entrar em contato e sofrer anastomose, mas poucos sobreviverão (POPE, 1996). Formam-se anastomoses vasculares e inicia-se o fluxo de sangue para o enxerto. Primeiramente o fluxo é lento e desorganizado, mas entre o quinto e sexto dia aproxima-se do normal (HEDLUND, 1997).

Acúmulos de líquido como seroma e hematoma inibem a inosculação. Os enxertos também podem ser revascularizados pelo crescimento de novos vasos do enxerto para o leito receptor. Novos vasos se formam por brotamento endotelial e estabelecem anastomoses com outros brotos ou vasos formados. Em 48 a 72 horas podem ser encontrados brotos vasculares no interior das camadas mais baixas dos enxertos. Novas conexões vasculares são remodeladas, diferenciam-se e amadurecem até que se forme um sistema de arteríolas, vênulas e capilares. Novos

vasos linfáticos se formam, estabelecendo a drenagem linfática no quarto ou quinto dia de pós-operatório (HEDLUND, 1997).

2.2.2.3 Penetração e crescimento interno de novos vasos

Os enxertos também são revascularizados pelo crescimento interno de novos vasos, desde o leito até o enxerto. Esses vasos podem crescer na derme, ou no interior de vasos preexistentes no enxerto, que servem como condutores inviáveis para os novos vasos (PAVLETIC, 1996)

Se as células endoteliais, em seu processo de crescimento interno, estabelecerem contato com áreas endoteliais sobreviventes em antigos vasos do enxerto, ocorrerá anastomose, resultando em uma revascularização mais rápida. O crescimento interno dos capilares novos se dá em uma velocidade aproximada de 0,5 mm/dia (POPE, 1996).

Os vasos do enxerto que não estão envolvidos na inosculação ou no crescimento interno de novos vasos degeneram e desaparecem. Os vasos recém formados são tortuosos e irregularmente dilatados. A maturação dos vasos começa dentro de 48 horas após o surgimento de novos capilares indiferenciados. Os vasos que recebem grande parte da irrigação sanguínea formam arteríolas, pelo processo de retificação e dilatação. Esse processo de maturação e diferenciação terá continuidade até o desenvolvimento de um novo sistema de arteríolas, vênulas e capilares. (POPE, 1996)

Segundo Hedlund (1997), além dos vasos sanguíneos formam-se novos vasos linfáticos, para a drenagem linfática do enxerto, por volta do quarto ou quinto dia.

2.2.3 Cuidados pós-operatórios

Swaim (1993) afirmou que embora as técnicas de enxerto cutâneo empregadas em seres humanos sejam aplicáveis a cães e gatos, a aplicação de

bandagens e os cuidados pós-operatórios na prática do enxerto em veterinária diferem acentuadamente dos procedimentos efetuados nos enxertos em seres humanos. A contenção do paciente, a conservação de bandagens eficientes e a prevenção da contaminação são problemas de suma importância na aplicação de enxertos em cães.

O contato entre o enxerto e seu leito é essencial para sua sobrevivência. Para conseguir contato adequado o leito deve estar livre de resíduos e irregularidade. Imobilizar o enxerto com suturas e ataduras, minimizando a sua movimentação facilita a aderência. Ataduras impropriamente enrugadas ou apertadas, desgastam o enxerto, podendo ocasionar necrose, elas devem ser bem acolchoadas e volumosas para restringir o movimento do membro. Deve-se utilizar atadura hidrofílica não aderente (HEDLUND, 1997)

Zanini *et al.* (2004) em publicação sobre curativos compressivos em enxertia cutânea, descreveram que o enxerto não apresenta pedículo vascular, e o objetivo do curativo compressivo é otimizar o contato do enxerto com o leito da ferida e permitir adequada angiogênese. Segundo os autores, o curativo compressivo reduzirá a possibilidade de deslocamentos que comprometeriam essa comunicação. Além do mais, possibilitará menor ocorrência de hematoma e seroma, eventos que habitualmente conduzem à perda de vitalidade e, por conseqüência, à falência do enxerto. O curativo compressivo é deixado por período que varia de sete a 14 dias desde que não haja sinais de infecção, sangramento ou perda da imobilização. Caso contrário, o curativo deve ser retirado, e o enxerto, examinado. Por exemplo, coleção sangüínea, purulenta ou serosa deve ser evacuada. O curativo pode ser recolocado após a correção desses eventos adversos descritos.

Troca-se geralmente o curativo em 48 horas, mas caso se espere grande quantidade de exsudato, pode-se trocar a bandagem após 24 horas da cirurgia. Geralmente se trocam as ataduras em dias alternados por 10 dias se o enxerto estiver bem cicatrizado (POPE, 1996)

Cerca de três semanas após a enxertia, um enxerto pode parecer bem vascularizado com uma inserção resistente de tecido conjuntivo na ferida. Contudo, ao se interromper a aplicação de bandagens, é possível que o animal persista em molestar o enxerto com sua lambedura. O uso de colares elisabetanos é recomendado por cerca de um mês após a enxertia (PAVLETIC, 1996).

2.2.4 Enxertos cutâneos em cães

Paim *et al.* (2002) avaliaram os efeitos da irradiação laser em enxertos autólogos de pele, em malha, com espessura completa na reparação de feridas carpometacarpianas em cães. Foram utilizados 20 cães, divididos em dois grupos iguais. Em cada cão, foi criada uma ferida medindo 7,5 cm² na região carpometacarpiana em ambos membros, e o local para doação do enxerto foi retirado da região costolateral. No grupo 1, foi realizada a enxertia em um leito receptor fresco. No grupo 2, a ferida criada recebeu 6 dias de irradiação antes da enxertia. Em ambos grupos realizou-se irradiação pós enxertia por 10 dias. O membro contra-lateral foi usado como grupo controle. Realizaram análises clínicas diárias utilizando uma matriz de análise, cuja variáveis eram exsudação, edema, coloração, deiscências e aspecto cosmético. Concluiu-se que enxertos irradiados exibem uma aderência mais avançada no estágio inicial da enxertia, e que a irradiação prévia em tecidos de granulação que irão receber o enxerto não favorece a aderência destes.

Em um relato de caso, Berté *et al.* (2009) acompanharam um paciente canino que sofreu extensa perda cutânea por atropelamento. O trauma acometeu toda região distal do membro pélvico esquerdo, abrangendo uma área que se estendia desde a região proximal da coxa até a região da articulação tarsometatarsiana. O paciente foi submetido a tratamento para cicatrização por segunda intenção por quinze dias, até que se formasse tecido de granulação saudável para receber a enxertia. Para reconstrução cirúrgica, optou-se pela associação de duas técnicas: a enxertia em malha, e enxertia por pinçamento. O paciente recebeu medicação analgésica, antiinflamatória e antibiótica, e a primeira troca de curativo realizou-se em 72 horas, sem trocar a gaze, a qual foi trocada com 5 dias de pós operatório. Após 10 dias o paciente passou por outra cirurgia de enxertia em malha, para finalizar a cobertura do tecido de granulação. Após 30 dias, observou-se resultados satisfatórios para o tratamento da perda cutânea principalmente no aspecto funcional, quanto ao aspecto estético, considerou-se adequado o resultado obtido diante das dimensões e da gravidade da lesão.

Rahal *et al.* (2004) concluíram que cola de fibrina derivada do veneno de serpente favorece a integração do enxerto cutâneo em malha de espessura total em

cães. Através de um estudo experimental, foram utilizados nove cães, sem raça definida, com peso médio de 15kg. Foi induzida ferida de 4x4cm de área, na face cranial-proximal dos antebraços direito e esquerdo. Um enxerto de espessura total foi colhido da região torácica e expandido por meio de expansor de pele. No membro direito o enxerto foi estabilizado no leito receptor por meio de pontos isolados simples; no esquerdo foi fixado pela aplicação de cola de fibrina e oito pontos de sutura. A área de sobrevivência do enxerto foi obtida pela subtração das áreas não viáveis e total medidas com fotomicroscópio Nikon conectado a um sistema de análise de imagem KS-300 aos três, sete, quinze e trinta dias de pós-operatório. Para a avaliação microscópica, a área do enxerto foi colhida em três animais aos sete, quinze e trinta dias de pós-operatório. Não houve diferença entre momentos de avaliação e técnicas de fixação quanto à área de enxerto viável. A análise microscópica demonstrou que os enxertos fixados com cola apresentaram estágio de reparação mais avançado em todos os momentos.

Em 2007, Rahal *et al.* relataram a realização de enxerto cutâneo em malha em um cão para reconstrução da superfície sustentação de peso. Um cão, de dois meses de idade, foi atendido com perda parcial dos coxins plantares e falanges do membro direito e parte da região cutânea dorsal da falange esquerda. A região foi debridada e os enxertos foram doados da região torácica lateral, sendo retirado o tecido subcutâneo para colocação deste, e fixados com suturas isoladas. Foram utilizados curativos aderentes por 10 dias e trocados a cada 2 dias. Os autores relataram completa epitelização em 30 dias.

2.3 Cola de fibrina

Segundo Saltz (1991) o uso do adesivo biológico de fibrina é conhecido desde 1909, quando Bergel documentou o efeito hemostático do pó de fibrina. Em 1940, Young e Medawar usaram a fibrina como cola para reparar nervos periféricos. Esta descoberta foi seguida pelo trabalho de Grey, no mesmo ano, que utilizou em hemorragia hepática e cerebral. Entretanto, apenas em 1944 Cronkite *et al.* e Tidrick e Warner efetivamente combinaram fibrinogênio e trombina para o uso clínico na fixação do enxerto de pele.

A fibrina foi pouco utilizada nos próximos 30 anos, isso foi ocasionado tanto pela dificuldade em se obter plasma autólogo no trans-operatório, quanto também pela baixa concentração de fibrina, o que ocasionava em um baixo poder adesivo. Em 1972, Mahas *et al. apud* Currie *et al.* (2001) introduziram comercialmente a cola de fibrina com uma concentração maior de fibrina, desde então, refinamentos tem sido adicionados para melhorar a força, a eficácia e a segurança das colas de fibrina.

Segundo Brennan (1991), as colas de fibrina são utilizadas em cirurgias cardiovasculares, neurocirurgias e cirurgias plásticas e nesta última, mais especificamente, em enxertos cutâneos os quais reduzem o uso de suturas e auxilia na hemostasia.

Uma das principais cirurgias dermatológicas são as extirpações de neoplasias malignas e sempre há necessidade de grandes extirpações cutâneas, necessitando a utilização de enxertos ou cicatrização por segunda intenção. Muitos cirurgiões tem indicado a cola de fibrina como um material selante ideal e não tóxico para os tecidos. A cola de fibrina promove uma firme adesão em segundos ou minutos, e é reabsorvida em alguns dias após a aplicação, contem o tecido mais rapidamente e diminui o risco de hematomas e perdas do enxerto (DEMORAES *et al.*, 1998).

A camada de fibrina entre o enxerto cutâneo e seu leito ocorre naturalmente durante o processo de cicatrização e é essencial para a sobrevivência do enxerto. A fibrina exerce ação como um suporte para fibroblastos produzirem colágeno, aumentar a fagocitose inibindo a ação de agentes infecciosos, e estabilizando o enxerto durante a revascularização (SALTZ, 1991).

Os selantes de fibrina, também conhecidos como cola de fibrina são agentes hemostáticos cirúrgicos derivados do plasma humano que são designados a reproduzir os passos finais da cascata da coagulação fisiologicamente para produzir o coágulo de fibrina estável. As colas de fibrina possuem várias utilidades em muitos procedimentos cirúrgicos, entre várias especialidades, incluindo hemostasia, cicatrização, suporte de sutura, adesividade tecidual (MANKAD, 2001).

Segundo Tridick e Warner (1944), a utilização da fibrina artificialmente em certas lesões pode melhorar o suporte mecânico aos tecidos e ao mesmo tempo promover a aceleração da cicatrização. A já conhecida recém formação de tecido conectivo e vasos sanguíneos utilizando a fibrina como esqueleto e fonte de nutrição

para a proliferação celular, poderá auxiliar no processo de cicatrização, particularmente em feridas com ausência ou diminuição de fibrina.

A cola de fibrina é uma excelente ferramenta nas cirurgias plásticas, pois tem efeitos hemostáticos, aumenta a porcentagem de aceitação do enxerto, e pode ter certa proteção contra infecções. A decisão de uso da cola de fibrina em locais difíceis para a enxertia deve ser avaliada individualmente. No futuro, é possível que a cola de fibrina seja um importante componente na engenharia tecidual de reposição de tecidos, permitindo uma cobertura mais cedo de queimaduras com resultados cosméticos aceitáveis (CURRIE *et al.* 2001).

2.3.1 Mecanismo de ação

O mecanismo de funcionamento da cola de fibrina é bem entendido ao revisar a fisiologia da cascata da coagulação. Durante o processo normal de coagulação, a trombina transforma o fibrinogênio em fibrina. O fator XIII na presença de cálcio proporciona a formação de um coágulo estável de fibrina. A cola de fibrina comercial tem apresentação em frascos como dois componentes separados, que são misturados no campo cirúrgico, estimulando a interação destes compostos endógenos e formado o coágulo de fibrina final. O composto 1 é formado pelo fibrinogênio, fator XIII, e cloreto de cálcio, e no componente 2, trombina e um composto antifibrinolítico. É a fonte e a concentração do fibrinogênio que apresenta o maior efeito direto na formação do coágulo de fibrina, entretanto, a concentração de trombina e do fator XIII, e do cloreto de cálcio pode determinar a força final da cola de fibrina. A trombina na concentração de 10 a 100 UI/ml são mais utilizadas para fixar enxertos e retalhos cutâneos. A baixa concentração de trombina permite uma polimerização mais lenta, permitindo o manuseio do tecido, e em altas concentrações, promove rápida formação de coágulo e ideal para hemostasia (MOBLEY, 2002).

A cola de fibrina pode ser classificada conforme sua forma de preparo: homóloga, autóloga ou por seus compostos. As colas de fibrina disponíveis comercialmente, são produzidas com trombina humana e aprotinina como antifibrinolítico. Como advém de plasma humano, inicialmente gerou preocupações

sobre a possibilidade de transmissão de doenças. O plasma é duplamente tratado para inativação viral, e após extensivo uso na Europa, sem relatos de transmissão de doenças, subseqüentemente o FDA (food and drug administration) liberou seu uso nos Estados Unidos em 1998. O plasma concentrado permite altas concentrações de fibrinogênio e fator XIII. Por sua melhor resistência a tensão, este aumento na concentração de fibrinogênio, os produtos adesivos sintetizados comercialmente, significa, sem dúvida maior versatilidade nas cirurgias plásticas faciais (MOBLEY, 2002).

A cola de fibrina é degradada em 2 semanas. Depois da aplicação da cola de fibrina, a polimerização ocorre em segundos, a força de adesão aumenta com o tempo e atinge um *plateau* em 100 minutos depois da aplicação (GOSAIN *et al.* 2002).

2.3.2 Usos clínicos e estudos experimentais da cola de fibrina

Tridick e Warner (1944) utilizaram a cola de fibrina autóloga em enxertos cutâneos em um total de 122 cirurgias em 53 pacientes. Os casos foram divididos em 3 grupos: enxertia em feridas limpas, enxertia em queimaduras, e outros tipos de feridas crônicas contaminadas com tecido de granulação. No primeiro grupo, obteve-se 90% de aceitação dos enxertos, no segundo grupo, 78% e no terceiro grupo 68%. Através de avaliações clínicas, neste estudo, eles provaram que a cola de fibrina auxilia da fixação dos enxertos cutâneos e que pode promover melhora na cicatrização.

Piechotta e Fleming (1983) avaliaram duas cola de fibrina comerciais em aplicações da rotina cirúrgica durante 1 ano e 2 meses, totalizando 304 pacientes. Através de análises clínicas observaram que o aspecto cosmético e o conforto do paciente foram melhores com o uso da substância.

Em 1991, Saltz *et al.* avaliaram o uso da cola de fibrina autóloga. Primeiro realizaram um estudo na preparação da cola, através de estudo *in vitro*, analisando a força desta, através de concentrações de fibrinogênio diferentes. Na segunda etapa, avaliaram o uso desta técnica em enxertos cutâneos em ratos. Utilizaram 16 ratos, e realizaram dois enxertos cutâneos em cada animal, em um realizou-se

sutura apenas, e no outro apenas a cola de fibrina. Os dois leitos doadores foram utilizados para avaliação, em um deles foi embebido com cola de fibrina e o outro com curativo compressivo. Foram realizadas análises diárias dos enxertos e análises histológicas nos dias dois, sete e catorze pós enxertia. Na terceira fase do estudo, os autores realizaram a utilização clínica da cola. Durante dois anos, 73 pacientes receberam a cola durante enxertias cutâneas. Eles concluíram que quanto maior a concentração de fibrinogênio, maior a força adesiva da cola. Na avaliação experimental, não se observou diferenças entre os grupos, e na utilização clínica, observou-se melhora na hemostasia, aderência rápida e firme. Quando comparada aos enxertos tradicionais, os pacientes que foram beneficiados com o uso da cola de fibrina tiveram hospitalização mais curta, menor uso de curativos, mais rápida utilização da região para atividades normais e resultados estéticos melhores.

Bucley *et al.* (1999) descreveram uma preparação de cola de fibrina autóloga para utilização em enxertos cutâneos. A formação do coágulo de fibrina e a aderência do enxerto eram notadas em 30 a 60 segundos, e não foi necessário o uso de suturas associadas. O estudo foi realizado em 50 pacientes durante um ano que apresentavam lesões que necessitavam de enxertia, incluindo lesões traumáticas, queimaduras, úlceras crônicas e outros. Os resultados indicaram que 45 pacientes tiveram mais de 95% de aceitação do enxerto, nenhum paciente obteve menos que 90% de aceitação do enxerto. Os enxertos propiciaram um aspecto cosmético melhor do que o esperado. Os autores concluíram que as propriedades hemostáticas da cola de fibrina autóloga diminuem a formação de seroma e hematoma, o que ocorre comumente nos primeiros dias de troca de curativo, e é uma forma simples, segura e rentável para fixação de enxertos cutâneos que resulta em cuidados pós-operatórios mínimos, feridas mais limpas e satisfação dos pacientes.

Luke Bold *et al.* (1996) realizaram um estudo para determinar se o uso da cola de fibrina autóloga apresenta algum impacto na drenagem de secreção pós-operatória em retalhos cutâneos em coelhos. Eles utilizaram 10 coelhos como modelo experimental. Os animais eram preparados para cirurgia, e durante a conduta pré-operatória, preparavam a cola de fibrina autóloga. Retalhos sobre a glândula parótida eram realizados, do lado direito e esquerdo, do lado direito era colocado sobre o leito 3 ml de cada componente da cola de fibrina concomitantemente, e do lado esquerdo solução salina. Avaliaram a produção de

secreção, exsudação pós-operatória diariamente durante 7 dias. Concluíram que a exsudação pós-operatória foi estatisticamente menor nos animais do grupo da cola de fibrina.

Em um estudo experimental, Schumacher *et al* (1996) avaliaram o uso de cola de fibrina em enxertos cutâneos em cavalos. Utilizaram 5 cavalos, e realizaram lesões circulares de 4 cm de diâmetro nos metacarpos e metatarsos dos animais. Trataram como ferida por segunda intenção e após este período, realizaram enxertos cutâneos sobre as lesões. Em duas feridas os enxertos foram colocados juntamente com cola de fibrina e cianocrilato, e em outras duas feridas, aderidos apenas com cianocrilato. A cola de fibrina foi preparada com fibrinogênio e trombina bovina comercialmente vendidos, e cloreto de cálcio. Foram feitas trocas diárias de curativos nos animais. No décimo quarto dia de pós-operatório, as áreas viáveis e não viáveis do enxerto foram calculadas, e através de análise estatística, não houve diferença entre os grupos.

De Moraes *et al.* (1998) avaliaram a eficácia da cola de fibrina autóloga, em cirurgias dermatológicas, especificamente em enxertos cutâneos e cicatrização por segunda intenção. Utilizaram 14 doentes com dois tumores cutâneos epiteliais malignos, principalmente faciais e simétricos, para avaliação comparativa no mesmo indivíduo. Eles foram divididos em dois grupos, enxerto e segunda intenção, e o tratamento das lesões foi subdividido em: grupo A com enxerto e cola de fibrina, grupo B com enxerto e sem cola de fibrina, grupo C com cicatrização por segunda intenção e cola de fibrina e grupo D com cicatrização por segunda intenção sem cola de fibrina. Todas as lesões foram avaliadas no primeiro, terceiro e sétimo dia de pós-operatório, sendo que no grupo C, também foi aplicado cola de fibrina nestes dias. No grupo C e no grupo D foi realizada análise histológica no sétimo dia. Os resultados com a cola mostraram hemostasia e adesão imediata dos enxertos, com redução significativa do tempo cirúrgico, e nas feridas abertas houve hemostasia imediata e maior tecido de granulação clinicamente avaliado, mas sem diferenças histológicas, no 7º dia, entre os grupos. Concluiu-se que é recurso adjuvante na cirurgia do câncer de pele.

Em 2000, O'Grady *et al.* avaliaram o efeito da espessura da cola de fibrina e da concentração de fibrinogênio em enxertos cutâneos. Os estudos foram feitos com 10 porcos, divididos em 4 grupos: grupo controle, com apenas 1 animal, grupo utilizando a cola CryoSeal® com 3 animais, grupo utilizando a cola Tisseal® com

concentração de 30mg/ml com 3 animais, grupo utilizando a cola Tissel® com concentração de 60mg/ml utilizando 3 animais. Foram feitos enxertos de espessura total na região torácica lateral dos porcos, e em todos os grupos, exceto o controle, no lado direito, utilizou-se de uma fina aplicação da cola, e do lado esquerdo, uma aplicação de uma camada grossa de cola. Foram feitas avaliações semanais utilizando-se fotografia, avaliações clínicas e mensuração de áreas de necrose, avaliando a viabilidade do enxerto durante quatro semanas, e neste período realizou-se avaliação histológica. Os resultados demonstraram excelente cicatrização no grupo controle e nos grupos com aplicações de finas camadas, independente da concentração de fibrinogênio. As análises histológicas revelaram coágulos de fibrina residuais entre o enxerto e o leito receptor em todos animais tratados com espessura grossa de cola de fibrina. As análises estatísticas demonstraram que enxertos tratados com finas camadas de cola, obtiveram melhor viabilidade que o grupo controle.

Em uma revisão de literatura do uso de colas de fibrina em enxertos cutâneos, Currie *et al.* (2001), concluíram que a cola de fibrina é extremamente útil em cirurgias plásticas, pelo seu efeito hemostático, aumento na porcentagem da aderência do enxerto, e que pode ter efeitos protetores contra infecções bacterianas.

Gosain *et al.* (2002), através de uma revisão de literatura sobre colas cirúrgicas, concluiu que a cola de fibrina continua a ser a cola cirúrgica mais versátil, e demonstra ter potencial para futuras utilizações na adesão de tecidos moles, e tem demonstrado eficiência clínica na sobrevivência dos enxertos, diminuição do sangramento, diminuição de seroma. Ainda existem inúmeras áreas para investigação do uso da cola de fibrina, incluindo reparo de nervos, potencial angiogênico e cicatrização, e possível efeito antibacteriano. O gel de plaquetas, por outro lado, é uma alternativa experimental a cola de fibrina.

Em um estudo avaliando os efeitos das colas de fibrina Tissel® e FloSeal® Jorgensen *et al.* (2003) concluíram através de avaliações clínicas que o uso destes produtos na revascularização de retalhos fasciocutâneos não promoveu nenhum efeito significativo. Eles realizaram a pesquisa com 56 ratos, os quais foram feitos retalhos fasciocutâneos de 3 x 6cm, divididos em 3 grupos: grupo controle, grupo tratado com FloSeal® e grupo tratado com Tissel®. Após 7 dias, os animais foram avaliados, mensurando coloração, temperatura, crescimento piloso e através de cálculo de porcentagem de viabilidade do pedículo.

2.4 Plasma rico em plaquetas

De acordo com Marx (2001) o PRP é um volume de plasma autólogo, que contém uma concentração plaquetária acima da encontrada no sangue circulante.

Os efeitos potenciais de extratos derivados das plaquetas na promoção do crescimento celular foi demonstrado há mais de 20 anos por Childs *et al.* (1982) *apud* Anitua (2007).

Historicamente, a primeira aplicação clínica do PRP foi feita por Knighton *et al.* (1988) *apud* Anitua (2007), em um estudo conduzido em úlceras crônicas onde as feridas foram preenchidas com colágeno em PRP, que estimulou a formação de tecido conjuntivo vascularizado.

Existem controvérsias na literatura em relação aos benefícios deste procedimento. De fato, apesar de muitos autores terem relatado melhoras significativas na cicatrização tecidual e formação óssea usando o PRP, outros não observaram este benefício (MARX, 2001).

Variações em algumas propriedades chave do PRP incluindo concentração plaquetária, o tipo do ativador da coagulação, podem alterar a qualidade do PRP. Devido a isto, ainda existem desafios que necessitam ser observados. Primeiro, diferentes protocolos de uso e preparação podem alterar seus efeitos biológicos e esses devem ser padronizados. Estudos bem desenhados e triagens clínicas são necessárias para avaliar o impacto do potencial terapêutico, evitando resultados controversos (ANITUA, 2006).

Para ser considerado PRP, em humanos, este deve ter a concentração de 1 milhão de plaquetas por 5 ml de volume, o processo deve ser feito de maneira que não ocorram danos as plaquetas e de forma estéril. O PRP pode ser usado em enxertos ósseos, superfície de tecidos moles, aplicado sobre o enxerto, e como membrana biológica, entretanto a coagulação do PRP deve ser feita apenas no momento do uso. O processo de coagulação ativa as plaquetas, o que começa a liberar os fatores de crescimento . Em 10 minutos eles secretam 70% dos fatores e em uma hora 100% dos fatores. Após, eles sintetizam quantidades adicionais de FC e em oito dias perdem sua ação. Segundo o autor, a função do PRP se dá no início da cicatrização e hemostasia. A cicatrização de tecidos moles e rápida epitelização cutânea tem sido documentada. (MARX, 2001)

A obtenção do PRP via centrifugação tem sido muito simplificada, tanto que pode ser realizada no consultório quanto no centro cirúrgico. Entretanto o processo deve ser realizado de maneira estéril e precisamente adequado na separação das células vermelhas e das plaquetas, pois o manuseio incorreto durante o processo pode resultar em lise plaquetária, ou lesões nas plaquetas que levam a não ativar os FC. Portanto, nem todos os protocolos de obtenção de PRP são iguais, alguns deles não obtendo plaquetas viáveis ativamente, e então, não aumentando a cura. Além disso, existem esforços em pesquisas para obtenção do PRP em modelos animais, que são muito pequenos para obtenção de volume sanguíneo ideal. (MARX, 2001)

2.4.1 Fatores de crescimento das plaquetas

Os FC são produzidos no leito da ferida e também de forma sistêmica, à distância, onde podem ser inibidos ou estimulados dependendo da interação de outros fatores celulares. Os fatores de crescimento encontrados na via sistêmica, como hormônio de crescimento (GH), fator de crescimento epidérmico (EGF), fator de crescimento fibroblástico (FGF-1), fator de crescimento derivado das plaquetas (PDGF), e o fator de crescimento transformador β (TGF- β) tem demonstrado boa atividade no processo de cicatrização de feridas, de acordo com Herndon *et al.* (1993).

O PDGF chega ao local da lesão por várias fontes, incluindo plaquetas degranuladas, macrófagos ativados, e por células musculares lisas do endotélio. A presença do PDGF aumenta os fibroblastos e a infiltração celular inflamatória, como colágeno e tecido de granulação (HERNDON, 1993).

O PDGF estimula mitose das células medulares que produzem fator de crescimento transformador α TGF- α , a estimulação das células endoteliais inicia com a angiogênese e macrófagos são atraídos para o local da lesão. Eles estimulam a granulação de tecido de formação, síntese de DNA, e é um potente agente mitógeno de fibroblastos e osteoblastos, e também aumenta a síntese de prostaglandinas e reabsorção óssea. Os fatores de crescimento das plaquetas agem por aproximadamente oito dias (MARX, 2001).

Por ser uma concentração de plaquetas, também é uma concentração de sete fatores de crescimento que são liberados pelas plaquetas para iniciar a cicatrização. Esses FC incluem 3 isômeros dos fatores de crescimento derivados das plaquetas (PDGF $\alpha\alpha$, PDGF $\beta\beta$, e PDGF $\alpha\beta$), dois dos numerosos fatores de crescimento β (TGF β 1 e TGF β 2), fator de crescimento do endotélio vascular (VEGF), e fator crescimento epidérmico (EGF). Todos esses fatores tem sido documentados como existentes nas plaquetas. Por ser uma concentração de plaquetas suspensas em um pequeno volume de plasma, o PRP é mais que uma simples concentração plaquetária; também possui 3 proteínas sanguíneas conhecidas por atuar como moléculas de adesão celular para osteoindução e matriz óssea, tecido conjuntivo e migração epitelial. Essas moléculas de adesão celular são a fibrina em si, a fibronectina e a vitronectina (MARX, 2004). O coágulo presente no PRP é formado por estas moléculas, mas o PRP, entretanto, contém apenas as mesmas concentrações dessas moléculas de adesão celular como um coágulo sanguíneo normal. Portanto, PRP não é uma cola de fibrina. (MARX, 2001)

O TGF- β é uma citocina multifuncional, que faz a regulação do crescimento e diferenciação de muitos tipos de células. O TGF- β estimula a produção de outros fatores de crescimento e retarda a síntese de peróxidos de hidrogênio da ferida, considerada uma das responsáveis pela destruição de fibroblastos. (LIND, 1998)

Dois fatores de crescimento semelhante a insulina (IGF) foram identificados no PRP, o IGF-1 e o IGF-2. Este fator promove a neovascularização através de sua ação quimiotáxica potente, para osteoblastos e células endoteliais. O IGF-1 tem sido documentado por ter efeitos mitogênicos em fibroblastos, osteócitos e condrócitos. Além disso, como cofator do PDGF, ele promove o crescimento epidérmico e dérmico. (SMITH; ROUKIS, 2009)

O EGF estimula a resposta mitogênica com o aumento concomitante de DNA e RNA em uma variedade de células epiteliais, hepatócitos e fibroblastos. É amplamente distribuído nas secreções e nos líquidos teciduais como suor, saliva, urina e conteúdo intestinais. Nas cicatrizações de ferimentos de pele, o EGF é produzido por queratinócitos, macrófagos e outras células inflamatórias que migram para dentro da área. Promove ainda a migração celular e o crescimento de outras estruturas da pele que não possuem uma rápida proliferação, como os folículos pilosos, glândulas sudoríparas e músculos eretores. Os estudos têm demonstrado

uma significativa resposta do EGF no tratamento de áreas doadoras de enxerto de tecido mole e em feridas causadas por queimaduras (HERDON *et al.*, 1993).

O papel de todos os FC envolvidos na regeneração tecidual é apenas parcialmente elucidado, e os benefícios potenciais de muitos deles tem sido demonstrados. Por exemplo, o PDGF é um mitógeno potente para células do tecido conjuntivo, transformando em TGF- β e estimulando células osteoprogenitoras, mas também bloqueia em um estágio mais tardio a diferenciação celular e a mineralização. O VEGF induz a proliferação e migração endotelial celular, e isto inicia a resposta angiogênica (ANITUA, 2007).

Os FC presentes no PRP, os quais aumentam e estimulam a deposição de matriz extracelular sugere que este produto seja mais eficiente que as colas de fibrina comerciais, no sentido de aumentar a regeneração epidérmica e dérmica. Os autores relataram que em seus estudos preliminares não publicados, observaram que a ação das colas de fibrina comercial é menos efetiva quando comparadas ao PRP na melhora da cicatrização (ALTMIPPEN *et al.*, 2004).

2.4.2 Usos clínicos e estudos experimentais do PRP

Whitman *et al.* (1997) descreveram um protocolo de obtenção de gel de PRP, em substituição a cola de fibrina. Relatou que o PRP tem sido usado com aparente sucesso clínico em uma variedade de aplicações na rotina cirúrgica, associados a procedimentos de ablação da região maxilo facial, reconstruções mandibulares, fissura alveolar, fístulas oronasais, e em implantes osteointegrados. As vantagens do PRP sobre os outros adesivos biológicos, é que eles são seguros e teoricamente melhoram a cicatrização tecidual. A presença das plaquetas leva citocinas e fatores de crescimento no foco cirúrgico de uma maneira que não ocorre com a cola de fibrina. O gel de plaquetas difere da cola de fibrina pela presença de uma alta concentração de plaquetas e baixa concentração de fibrinogênio.

Anitua (1999) descreveu o protocolo de obtenção do gel de PRP em humanos. A pesquisa foi realizada com a aplicação do gel em pacientes que realizaram retalhos gengivais associados a enxertos ósseos ou não. Em 5 pacientes ele realizou o retalho gengival associado ao PRP, e em 5 pacientes da mesma forma

associando ao enxerto ósseo. Em todos os pacientes foram feitas intervenções semelhantes, mas sem PRP, e usadas como grupo controle. Foram realizadas biópsias entre a décima e a décima sexta semana de pós-operatório. Através de análises clínicas e histológicas, concluiu que o PRP promoveu melhora na cicatrização em todos os pacientes da pesquisa, quando comparados com o controle.

Os resultados de Henderson *et al.* (2003) demonstraram que o PRP intensificou o tecido de granulação em suínos. O estudo avaliou o uso do gel de PRP em feridas causadas por queimaduras. Eles utilizaram 5 suínos, promoveram 22 feridas em cada um deles, sendo 11 tratadas com gel de PRP, e 11 como controle. Realizaram avaliações clínicas e histológicas aos dias 2, 4, 7 e 17. Os resultados obtidos demonstraram que o gel de PRP não acelerou o processo de reepitelização, mas por outro lado, induziu a uma resposta inflamatória intensa e mais recente, promovendo um espessamento do tecido de granulação, quando comparado com o grupo controle. Ressaltou também que a alta vascularização do leito do tecido de granulação é interessante como preparo para enxertos cutâneos, pois possui um suporte vascular melhor e pode promover a aderência do enxerto com mais sucesso.

Mazzuco *et al.* (2004) publicaram um estudo piloto onde concluíram que a utilização do gel de PRP promove aceleração da cicatrização em feridas crônicas. Foram utilizados 2 grupos, no grupo 1, foram selecionados 22 pacientes que apresentavam deiscência de sutura e não cicatrização, em 10 pacientes, o gel de PRP foi colocado sobre a ferida e coberto com vaselina e gase, e trocados a cada 48-72 horas, até a completa cicatrização, em 12 pacientes, foi realizado o tratamento convencional de limpeza de ferida. No grupo 2 foram selecionados 31 pacientes com úlceras necróticas severas, que necessitavam de cirurgia reconstrutiva. Em 17 deles, foi realizado a aplicação do gel de PRP da mesma forma citada acima, e em 14, o tratamento convencional de limpeza de ferida. Os resultados obtidos foram que no grupo 1, a cicatrização completa realizou-se em média na metade do tempo esperado, e no grupo 2, o tempo requerido para cirurgia foi significativamente menor.

Altmeypen *et al.* (2004) realizaram um estudo avaliando as características e a composição do PRP, transformando o PRP em cola, e comparando com colas de fibrina comerciais. Utilizaram 25 voluntários para coleta de sangue e preparação do

PRP. Adicionaram ao PRP trombina bovina e cloreto de cálcio a 10% para formar a cola autóloga. Avaliaram a força de adesão da cola, com o aumento das plaquetas, ela diminuía, entretanto, o PRP não tem função como cola, e sim como um fator para melhorar a cicatrização. Neste estudo foi demonstrado que a força de adesão diminuía conforme aumentava a concentração de plaquetas, o que pode explicar que uma alta concentração de plaquetas pode bloquear a formação da rede de fibrina, entretanto, a alta concentração de plaquetas, poderia melhorar a cicatrização, devido a liberação de fatores de crescimento.

Avaliação de úlceras cutâneas crônicas tratadas com PRP foi realizada por Croveti *et al.*, (2004). Foram selecionados 24 pacientes com úlceras crônicas, com diferentes etiologias. Colheram sangue autólogo ou homólogo respeitando os testes de compatibilidade, e fizeram as preparações do gel de PRP. O gel de plaquetas era colocado sobre as lesões semanalmente, e cobertos com curativos oclusivos, o qual era trocado com 72 horas. A avaliação das lesões eram realizadas com os seguintes critérios: redução da área da lesão, formação do tecido de granulação, ausência ou regressão do processo infeccioso. Analisaram o número de aplicações, o tempo de cicatrização, e a resposta ao gel. Os autores chegaram a conclusão, em um ano de estudo, que o gel rico em plaquetas promoveu a melhora e promoveu benefícios no tratamento de feridas cutâneas crônicas.

Em um modelo experimental, Scalfani *et al.* (2005) avaliaram a ação do PRP em cicatrização cutânea em coelhos. Foram feitas 4 incisões na região paramediana dorsal direita e esquerda de cada animal (aproximadamente 3 a 4 cm de distância da região mediana dorsal). Foram feitos implantes com materiais a base de matriz dérmica acelular nas incisões do lado esquerdo, e do lado direito com implantes de polietileno. No grupo 1 foi realizado a colocação juntamente com o implante, solução fisiológica, que serviu como grupo controle. No grupo 2, foram feitas imersões ao implante de plasma pobre em plaquetas por duas vezes antes da colocação destes. No grupo 3, adicionou-se a colocação dos implantes já hidratado com o plasma pobre em plaquetas, e após a implantação do biomaterial, aproximadamente 0,8 ml do gel de PRP foi colocado no local, e após dez segundos, suturados. No grupo 4, foi colhido três a quatro ml de sangue autólogo sem anticoagulante, e colocado em um recipiente estéril para formação do coágulo, os implantes foram colocados no coágulo e deixados por três minutos, e após este tempo, implantados no local das incisões. Foram feitas análises histopatológicas

com coloração HE em grupos de 2 animais nos dias: 2, 7, 14 e 21 dias de pós operatório, e observado quantitativamente e qualitativamente células inflamatórias e fibrose. Eles concluíram que o gel rico em plaquetas, acelera significativamente a cicatrização. No 14º dia, o grau e a qualidade da ferida foi equivalente entre os grupos, o que sugere que o gel rico em plaquetas será útil em situações que a aceleração e o reforço na cicatrização inicial é desejado.

Em um estudo realizado por Vendramin *et al.* (2006), conseguiram estabelecer um método de obtenção de PRP eficiente e com custo reduzido. Os autores relataram que no Brasil, dispomos de kits importados para obtenção do PRP pelo sistema automatizado, porém os custos ficam em torno de R\$ 2.300,00. Em seu protocolo, eles realizaram 30 testes através de centrifugação de sangue e os resultados obtidos foram de uma concentração plaquetária em média pelo menos quatro vezes superior ao da amostra de sangue, com um custo dez vezes menor e em um ambiente mais simples. Ao testar em enxertos cutâneos, observou-se melhor integração dos mesmos, com melhor resultado no final da cirurgia.

Wilson *et al.* (2006) em um estudo experimental, utilizou 45 coelhos, divididos em 3 grupos de 15 animais. Em cada animal, promoveu uma falha óssea de 2 cm no rádio, sendo que no grupo 1 não houve preenchimento da falha, no grupo 2 foi preenchido com o gel de PRP, e no grupo 3, preenchido com material inerte. Foram realizadas radiografias, cintilografias e análises histopatológicas de cada animal, sendo que cada grupo se subdividiu entre 4, oito e doze semanas, para realização das análises. Observou-se que no grupo tratado com PRP, a falha óssea cicatrizou mais rapidamente e a fase de remodelamento também se adiantou, dados confirmados pela cintilografia e histopatologia. Segundo o autor, os PDGFs são muito instáveis, e não duram tempo suficiente em estado livre na corrente sanguínea, dessa forma, o PRP teoricamente é um veículo adequado para aumentar sua concentração nos tecidos lesados. A liberação lenta dos PDGF pelas plaquetas promoveria concentração suficiente para desencadear a estimulação do crescimento tissular.

Gimeno *et al.* (2006), propôs uma pesquisa para obter uma solução de PRP ideal para promover adesão tecidual, e testar a efetividade de seus compostos em enxertos corneanos lamelares. O estudo foi conduzido em duas fases: *in vitro*, avaliando o melhor método de obtenção de PRP em coelhos, e *in vivo*, avaliando a adesividade e efetividade do PRP nos enxertos. Na fase da análise *in vitro*, colheram

8,7 ml de sangue total, e através de centrifugação, colheram a fração do PRP, a qual foi colocada em frascos contendo cloreto de cálcio a 5, 10, 25 e 50%, e observados por 2 horas, até a formação da coagulação. Na fase do estudo *in vivo*, utilizando 12 coelhos, realizaram ceratectomia e colocaram o fragmento corneano embebido na solução do plasma pobre em plaquetas por três minutos, a 4°C. Neste meio tempo, o PRP era ativado a 5%, e colocado sobre superfície do estroma, e o enxerto reposicionado sobre o leito. Após 30 minutos, observou-se a formação de aderência. No grupo controle foi realizado o mesmo procedimento, sem o uso do PRP. Foram feitas avaliações diárias na primeira semana, e após semanalmente, e análises histológicas foram realizadas aos 2, 7, 30 e 90 dias de pós operatório. Os resultados demonstram que a concentração com cloreto de cálcio a 5% foi a que apresentou coagulação mais rápida, e com boa adesividade, as alterações histológicas observadas não tiveram diferenças entre elas.

Chandra *et al.* (2007) concluíram que o PRP influencia a cicatrização tecidual em coelhos. Analisaram o uso do gel de plaquetas em retalhos cutâneos. Eles realizaram um estudo experimental com 12 coelhos, foram realizados dois retalhos cutâneos na região torácica de cada animal, em uma lateral colocou-se o 2ml de PRP e sutura e o outro lado serviu como controle somente com sutura. Todos os animais passaram por biópsias cutâneas nas semanas: 1, 2 e 3 e foram corados com HE, e realizadas as leituras com o objetivo de graduar a resposta inflamatória através de score, a qualidade da inflamação e grau de fibrose. Os resultados obtidos demonstraram que a resposta inflamatória nos locais tratados com PRP foi maior, na análise da qualidade da inflamação, observou-se eosinofilia tecidual na lesão tratada na semana 2, nenhuma diferença foi observada em relação a fibrose subepitelial entre as duas lesões no período analisado.

Rezende *et al.* (2007), relataram o uso de concentrado de plaquetas em um caso de úlcera trófica corneana não responsiva aos tratamentos convencionais. O paciente recebeu o plasma rico em plaquetas, seis vezes ao dia. Ao 17° dia o paciente apresentou completa epitelização. Conclui-se que o concentrado de plaquetas é uma das mais ricas fontes de fatores de crescimento essenciais, causando redução do sangramento, da inflamação, da escarificação, do tempo de cicatrização, assim acelerando o fechamento das úlceras.

Um estudo *in vitro* realizado por Ferraz *et al.* (2007) avaliou-se a concentração do plasma rico em plaquetas em cães, em três diferentes velocidades

de centrifugação. Utilizaram na pesquisa 15 cães e realizaram a coleta de 40 ml de cada animal, e separou em 4 frascos de 10 ml. Primeiramente, todas as amostras foram centrifugados a 800 rpm (rotações por minuto) por 10 minutos, depois o plasma separado dos glóbulos vermelhos. Uma amostra foi separada como controle, e as outras foram centrifugadas novamente a 1300, 1600 e 3200 rpm, todos por 10 minutos, formando 3 grupos. Depois da segunda centrifugação, 80% do plasma foi removido e o restante misturado com as plaquetas, formando o PRP. Foram realizadas as contagens plaquetárias com oxalato de amônio. Os resultados demonstraram que o aumento da concentração plaquetária em cada técnica foi: 1300 rpm-183%, 1600 rpm- 210% a e a 3200 rpm- 222%, mas nesta centrifugação ocorreu alteração morfológica das plaquetas por causar danos a esta.

Em um estudo experimental, Barbosa *et al* 2008, utilizou o gel de PRP em fraturas em cães. Foram utilizados 3 cães, nos quais foram criadas duas falhas mediais no terço proximal de cada tíbia. Assim, a falha 1 não foi preenchida, constituindo o controle, a falha 2 foi preenchida com 3mg de enxerto ósseo autógeno da crista da tíbia, a falha 3 com gel de PRP a e falha número 4 com a associação do gel de PRP e 3mg de enxerto ósseo autógeno. Através de análises radiográficas, concluiu-se que o grupo do PRP associado ao enxerto e o grupo do PRP isolado, apresentaram precocidade e uniformidade de radiopacidade.

A utilização do PRP em enteroanastomoses experimentais foi relatada por Fresno *et al.* (2009). Os autores utilizaram 35 porcos os quais passaram por duas enterectomias seguidas de enteroanastomoses de jejuno, em uma porção foi realizada sutura, e em outra porção sutura e gel de PRP. O animais foram divididos em 5 grupos e as análises histológicas realizadas foram feitas em 24, 48, 72, 96 horas e 7 dias. Os resultados demonstraram que o tecido de granulação e a fibrose foi mais abundante no grupo do PRP, mas não pareceu ser mais resistente a ruptura. Os autores concluíram que o aparente aumento no tecido de granulação nos grupos do PRP pode levar a um maior tecido fibroso e proporcionar melhor força da ferida.

Segundo Pallua *et al.* (2009), através de uma revisão de literatura do uso do PRP em queimaduras, concluíram que o uso do PRP pode promover algum grau de melhora em lesões agudas e crônicas. Em queimaduras, o PRP poderá, por estimulação da regeneração dérmica, aumentar a taxa de aderência em enxertos cutâneos e reepitelização.

Em um estudo em cicatrização de feridas em eqüinos, DeRossi *et al.* (2009), concluíram que o uso do PRP em feridas experimentais nestes animais, acelera em quatro vezes a reparação tecidual em relação ao controle. Foram utilizados seis eqüinos, cada um sendo submetido a duas feridas, uma tratada com PRP e outra como controle. Em três animais foram realizadas biópsias no dia 5 e 30 de pós operatório, e em três animais nos dia 15 e 45 de pós operatório, e as coletas avaliadas com coloração HE e tricômio de masson.

Kzakos *et al.* (2009) avaliaram a eficácia do gel rico em plaquetas, em lesões agudas traumáticas. Selecionaram 59 pacientes com lesões traumáticas, os quais foram divididos em dois grupos, A e B. No grupo A, os pacientes foram tratados de modo convencional, com curativos oclusivos e limpeza. No grupo B, os pacientes foram tratados com aplicações semanais tópicas do gel de plaquetas. Eles avaliaram a superfície da ferida mensurando por cm² semanalmente, e estimaram a dor através da escala analógica visual. Concluíram que o uso do gel rico em plaquetas acelerou a cicatrização e os paciente tratados com este apresentaram um menor sinal de dor. Em seu estudo concluíram que o gel de plaquetas não é efetivo apenas em lesões crônicas e de difícil cicatrização, como também em lesões agudas traumáticas. O PRP proporciona uma alternativa de custo reduzido em relação a outras já previamente descritas, sendo segura para o paciente.

3 OBJETIVOS

3.1 Objetivo geral

Comparar o plasma rico em plaquetas (PRP) e da cola de fibrina (Tissucol®) em enxertos cutâneos em malha com espessura completa em cães.

3.2 Objetivos específicos

Avaliar a ação da cola de fibrina clinicamente e histologicamente em enxertos cutâneos em malha com espessura total em cães.

Avaliar a ação do plasma rico em plaquetas clinicamente e histologicamente em enxertos cutâneos em malha, com espessura total em cães.

Comparar a cola de fibrina e o plasma rico em plaquetas clinicamente e histologicamente em enxertos cutâneos em malha com espessura total em cães.

4 MATERIAL E MÉTODO

Foram utilizados 18 animais da espécie canina, 8 machos e 10 fêmeas, sem raça definida (SRD), com peso entre 7,8 e 13,5 kg. Os animais eram provenientes do Centro de Controle de Zoonoses (CCZ), de Dourados-MS. Os animais quando recebidos, foram submetidos a um exame físico geral, hemograma completo com contagem plaquetária, sorologia para leishmaniose, vermifugação (Centagro Vet®, Brasil), vacinação anti-rábica e ócupla canina (Fort Dodge®, EUA).

Durante o experimento, os animais foram mantidos em canis individuais, com água e ração própria para cães (Pedigree®, Brasil) *ad libitum*, permaneceram por 20 dias em observação antes de iniciar os procedimentos experimentais.

Os animais foram mantidos no canil do Hospital Veterinário Anhanguera de Dourados, e todos os procedimentos da pesquisa foram realizados nesta instituição. Após o término da pesquisa, todos os animais foram castrados e doados.

O protocolo experimental foi aprovado pelo Comitê de Ética no Uso de Animais (CEUA) da UFMS, nº 198/2008 em reunião realizada dia 24 de novembro de 2008. O experimento foi realizado de acordo com os princípios éticos adotados pelo Colégio Brasileiro de Experimentação Animal (COBEA), utilizando medidas para minimizar o desconforto dos animais. Os animais foram distribuídos de forma aleatória, em dois grupos de 9 animais. Grupo CF (cola de fibrina) e Grupo PRP (plasma rico em plaquetas). Cada grupo foi novamente subdividido aleatoriamente em três subgrupos de acordo com a data de biópsia (3, 7 e 14 dias), com três animais em cada subgrupo, conforme figura 2.

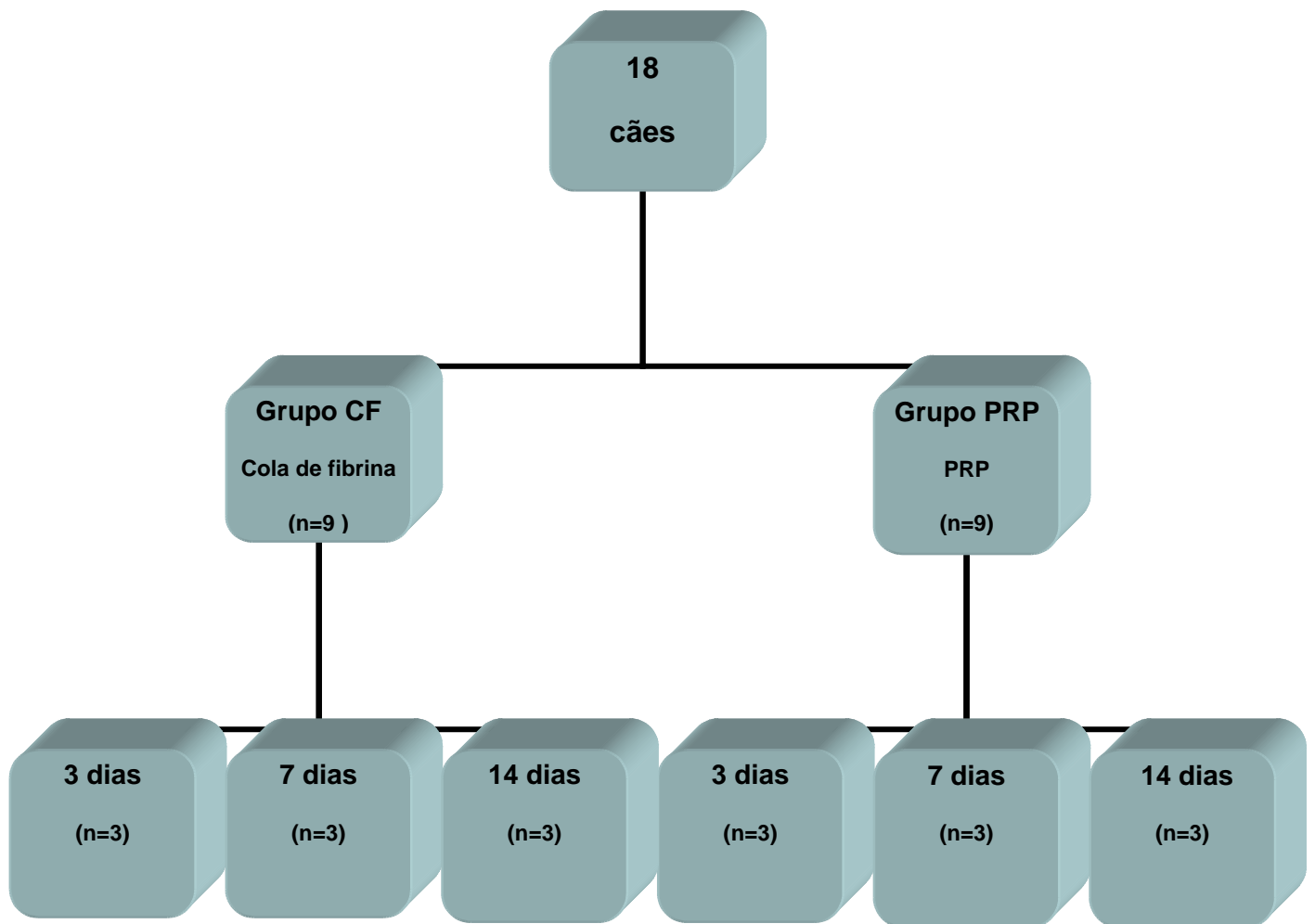


Figura 2- Organograma demonstrando a divisão dos grupos

4.1 Protocolo anestésico

Os animais foram pesados em balanças e após calculado a medicação pré anestésica com acepromazina (Univet®, Brasil) na dose de 0,05 mg/kg e morfina (Cristália®, Brasil) na dose de 0,5 mg/kg. Após 15 minutos, era realizado a tricotomia da região do antebraço esquerdo e direito, e da região torácica lateral direita e esquerda. Após a tricotomia, os animais foram levados ao centro cirúrgico, e realizado a indução anestésica com tiopental (Cristália®, Brasil) na dose de 12,5 mg/kg, e realizado a intubação orotraqueal e manutenção com halotano (Cristália®, Brasil), conforme figura 3.

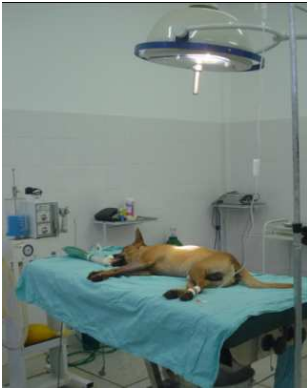

Figura 3. Animal em plano anestésico antes do início da cirurgia.

4.2 Técnica de obtenção do plasma rico em plaquetas

Para obtenção do PRP, utilizou-se da técnica adaptada de Vendramin *et al.* (2006). Os materiais utilizados para preparação foram todos esterilizados em autoclave (Sercon®, Brasil). Foram coletados 20 ml de sangue pela veia jugular, em cada cão, antes da realização da medicação pré-anestésica. Foram utilizadas seringas de 20 ml (Injex®, Brasil) com agulhas de calibre 25x8 (Nipro®, Brasil), e após a coleta, divididos em 10 ml em tubos falcon de polipropileno de 15 ml (Alfa®, Brasil), adicionados com 8 gotas de citrato de sódio a 10%. (Figura 4) Enquanto a técnica de preparo do PRP era realizada, os animais eram preparados para o procedimento cirúrgico.

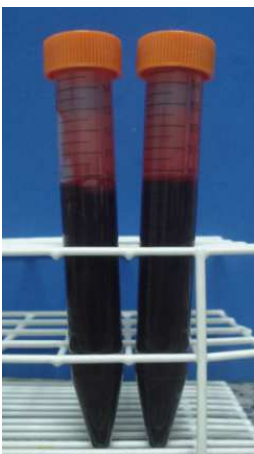


Figura 4 - Tubos de polipropileno contendo sangue total para preparo do PRP.

Os tubos foram centrifugados a 300g por 10 minutos em temperatura ambiente. Foram removidos 500 μ l do plasma, da parte superior de cada tubo e transferido para outro tubo Falcon, marcado como tubo A, que era destinado para a obtenção da trombina autógena. (Figura 5)

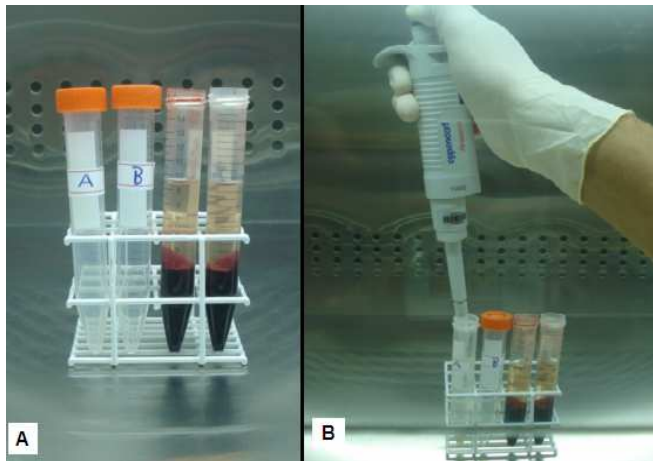


Figura 5- **A:** tubos Falcon contendo sangue total. **B:** Separação do plasma.

No tubo A foram adicionados 300 μ l de gluconato de cálcio a 10%, agitado e incubado em “banho-maria” a 37°C por 15 minutos. Durante este tempo, foram pipetados o restante do plasma e a zona de névoa que foram acondicionados em outro tubo Falcon (Tubo B) e deixado em temperatura ambiente. (Figura 6)

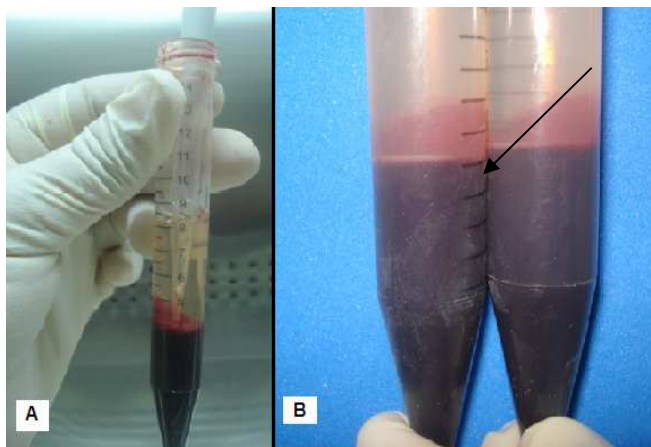


Figura 6 - **A:** Coleta da zona de névoa. **B:** Seta mostrando a zona de névoa.

Os tubos A (após o banho-maria) e B foram submetidos à nova centrifugação, que resultou na separação de um líquido rico em trombina no tubo A e na sedimentação das plaquetas e uma pequena quantidade de hemácias no fundo do tubo B. Foi retirada a porção superior do plasma no tubo B, até a redução de 50% do volume total do plasma neste tubo, o qual foi agitado para dispersar as plaquetas no plasma restante, obtendo-se assim o PRP. (Figura 7)

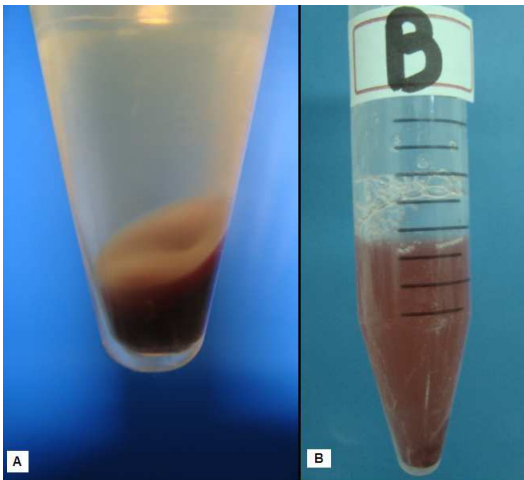


Figura 7- **A:** tubo B antes da homogeneização. **B:** após a homogeneização contendo a concentração plaquetária.

Foi adicionado a trombina obtida no tubo A ao tubo B na proporção 2:1 (2 ml de PRP para 1 ml de trombina). (Figura 8)

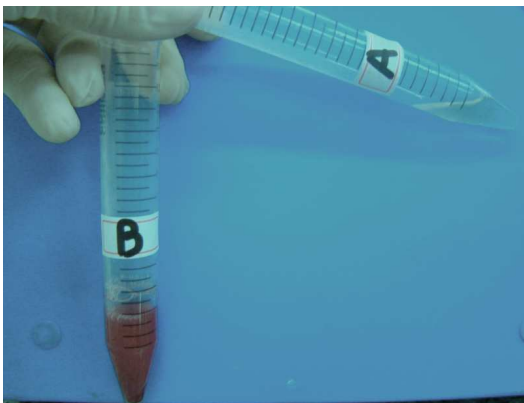


Figura 8- Momento da homogeneização do conteúdo dos tubos.

Após a homogeneização, o PRP foi colocado em um recipiente de polipropileno, com três cm de diâmetro, e deixado em repouso em temperatura ambiente, até a formação do gel do mesmo. (Figura 9)



Figura 9- Aspecto final do gel de PRP.

4.3 Técnica de preparação da cola de fibrina (Tissucol®)

4.3.1 Preparação da solução de fibrinogênio (primeiro componente):

Os frascos contendo o fibrinogênio e solução de aprotinina foram aquecidos por dez minutos, a 37°C em banho-maria. Após este período, a solução de aprotinina era transferida para o frasco contendo o fibrinogênio, e após homogeneização foram mantidos em banho-maria até o momento da utilização. (Figura 10)

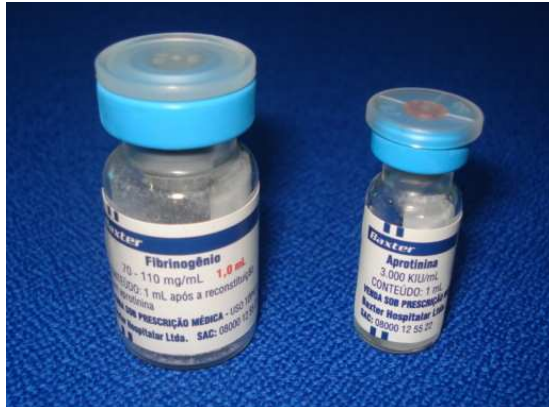

Figura 10- Frascos contendo a solução de fibrinogênio e aprotinina.

4.3.2 Preparação da solução de trombina (segundo componente):

A trombina de 500 UI foi dissolvida com solução de cloreto de cálcio para formar a solução de trombina. Após agitados suavemente, eram mantidos em banho-maria a 37°C até o momento da utilização. (Figura 11)

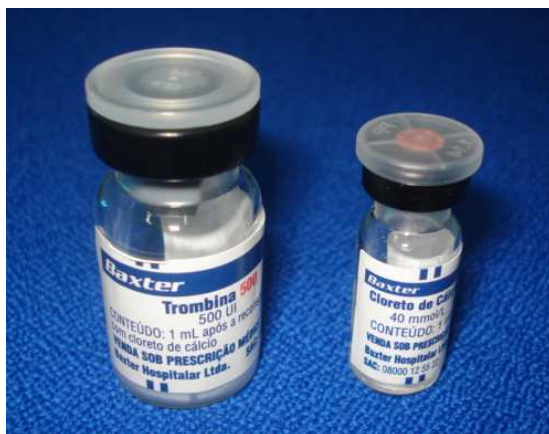

Figura 11- Frascos contendo a solução de trombina 500 UI e cloreto de cálcio.

4.3.3 Método de administração

A aplicação da cola de fibrina foi realizada utilizando o dispositivo duploject. As seringas foram preenchidas cada uma com seu conteúdo (fibrinogênio e trombina) e acopladas no dispositivo no momento do uso. (Figura 12)

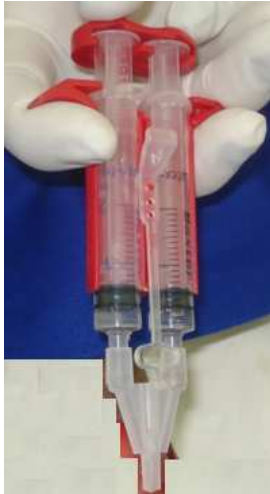

Figura 12- Tissucol® em dispositivo duploject pronta para o uso.

4.4 Técnica Cirúrgica

Após a anti-sepsia com álcool 70% e iodo povidine tópico (Rioquímica®, Brasil) foram colocados campos operatórios para delimitar a região cirúrgica. (Figura 13)

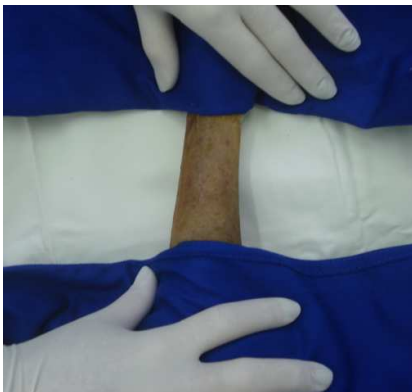

Figura 13- Preparo da área receptora.

Inicialmente, foi realizada uma incisão na região do antebraço esquerdo, em forma de quadrado, medindo 3x3 cm, no tecido cutâneo, aprofundando para o subcutâneo e preservando a fáscia muscular. Utilizou-se de um molde de papel pardo previamente autoclavado. (Figura 14)

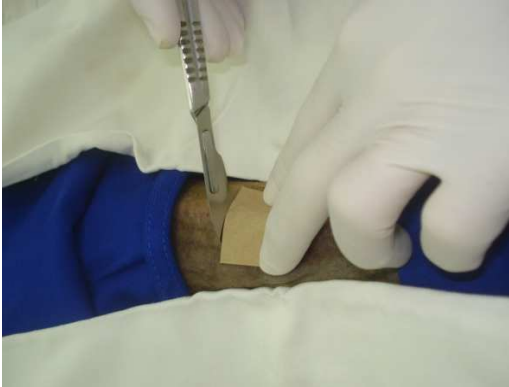

Figura 14 – Início da incisão da área receptora.

A hemostasia foi realizada com pinças hemostáticas Halsted ou com compressão. Após o controle do sangramento, a região foi coberta com uma compressa, enquanto se realizava a coleta da região doadora do enxerto. (Figura 15)

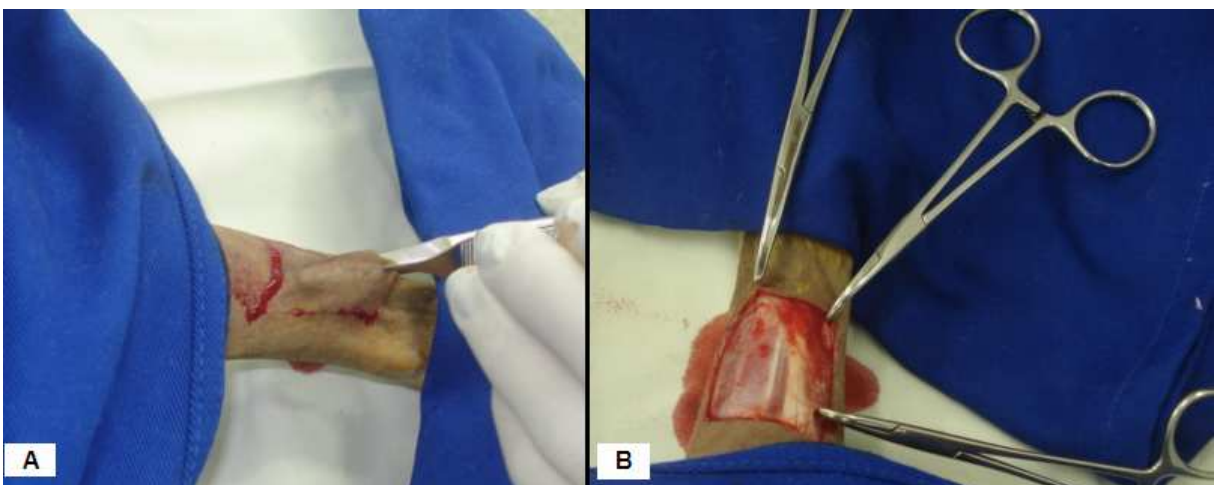


Figura 15- **A:** Divulsão da área receptora. **B:** Hemostasia da área receptora.

Utilizando um molde semelhante, foi colhido na região torácica lateral esquerda o fragmento doador. A escolha da região torácica lateral como região doadora, foi escolhida, pois segundo Swaim (1993), critérios a serem avaliados na escolha da região doadora são cor e comprimento dos pêlos e também a capacidade de suturar o sítio doador após a coleta do enxerto, e como a região do tórax e pescoço possuem pele abundante, podem-se coletar enxertos grandes a partir dessas áreas, e a sutura sem tensão do sítio doador é possível, sendo que a região mais utilizada como local doador ideal é área torácica cranial lateral, pois pode ser ocluída com relativa facilidade após a remoção do enxerto.

Após a coleta, foi removido o tecido adiposo subcutâneo, com auxílio de uma tesoura de Metzembraum e bisturi, e com o bisturi, e efetuadas de oito a dez incisões seqüenciais, de 0,5 cm cada, para formar a malha. A região doadora foi suturada com a técnica de H-I plastia, conforme Hedlund, 1997. (Figura 16).

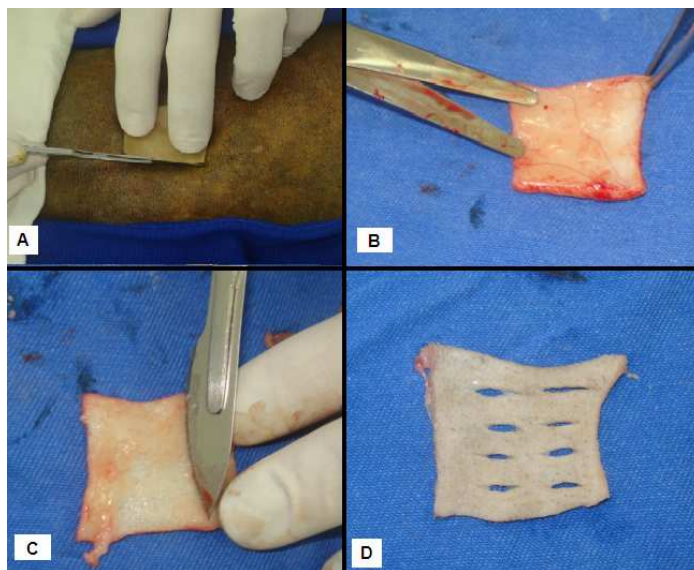


Figura 16 – **A:** Incisão sobre o local doador. **B:** Retirada do tecido subcutâneo com tesoura. **C:** Retirada do tecido subcutâneo com lâmina de bisturi 24. **D:** enxerto preparado para colocação sobre o leito receptor.

No grupo 1, no membro esquerdo foi colocado entre o leito receptor e o enxerto, oito gotas da cola de fibrina Tissucol®, conforme trabalho de Rahal *et al* (2004) e mantido o enxerto ao leito por 1 minuto sem movimentação, e pós este momento, o

enxerto foi suturado à pele periférica do leito receptor, com o emprego de pontos isolados simples, com fio de náilon 3-0. (Figura 17)

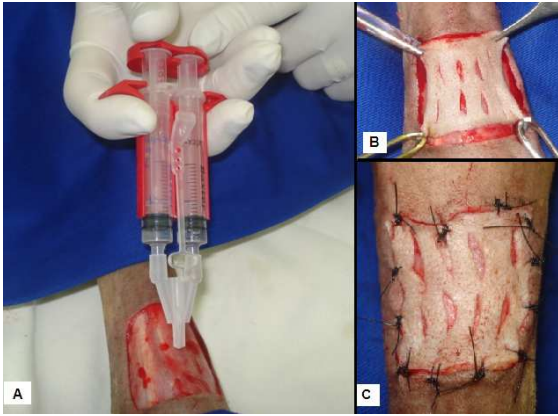


Figura 17- **A:** Aplicação da cola de fibrina no transoperatório. **B:** Tempo de espera da aderência da cola de fibrina ao enxerto. **C:** Aspecto final pós enxertia.

O mesmo procedimento foi realizado no membro direito, que foi utilizado como o membro controle, apenas com enxertia, sem biomaterial.

No grupo 2, foi realizada a mesma técnica cirúrgica descrita acima, mas no momento em que seria utilizado a cola de fibrina, foi colocado sobre o leito receptor o plasma rico em plaquetas, na enxertia do membro esquerdo, e utilizando o membro direito como grupo controle. (Figura 18)

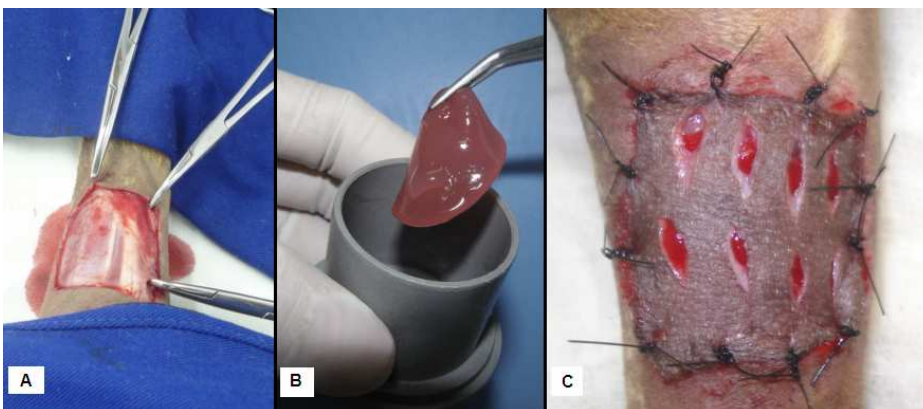


Figura18- **A:** leito receptor preparado. **B:** PRP pronto para a colocação no leito receptor. **C:** Aspecto final pós enxertia.

4.5 Pós-operatório

O pós operatório foi realizado com cefalexina (Ourofino®, Brasil) 30 mg/kg a cada 12 horas por dez dias, tramadol (Hipolabor®, Brasil) 2 mg/kg a cada 8 horas por quatro dias. Os enxertos foram protegidos com uma camada fina pomada de neomicina e bacitracina (EMS®, Brasil), superposta por gaze de rayon (Polar Medical®, Brasil) e gaze comum (Clean®, Brasil), uma camada de atadura de crepom (Cremer®, Brasil), uma camada de algodão ortopédico (Neve®, Brasil), uma camada de atadura de crepom e esparadrapo (Missner®, Brasil). (Figura 19). A troca de bandagens foi realizada a cada 48 horas até o sétimo dia de pós-operatório e, posteriormente, a cada 72 horas. Para a remoção da bandagem, as gazes eram umedecidas abundantemente com solução fisiológica estéril.

Os cuidados pós-operatórios realizados foram baseados segundo Pope (1996) que descreveu após a realização da enxertia deve-se recobrir com materiais não aderentes, mas que sejam absorventes, utilizando-se também de pomadas antimicrobianas, e em seguidas ataduras acolchoadas que promovam pressão moderada sobre o enxerto.

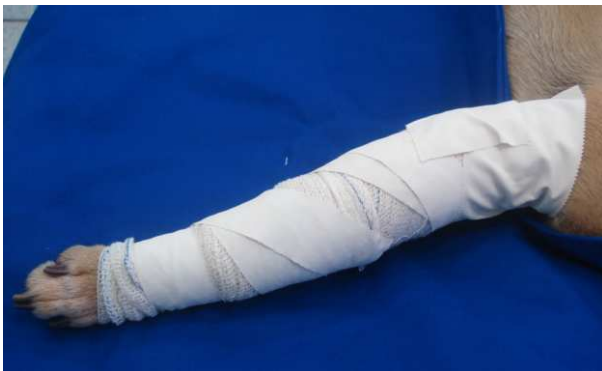

Figura 19- Aspecto final do curativo do membro.

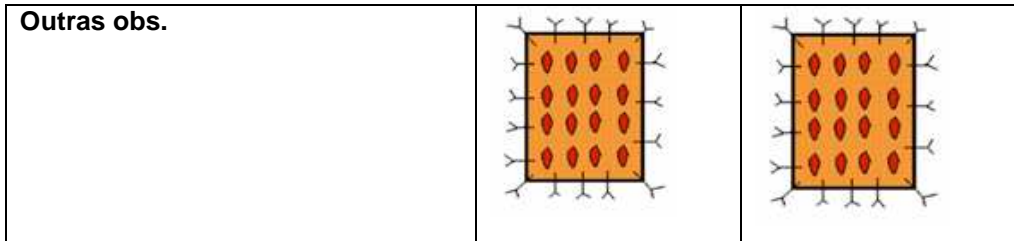
4.6 Métodos de avaliação

4.6.1 Avaliação clínica

As avaliações clínicas dos enxertos foram realizadas utilizando uma matriz de análise (Tabela 1). As avaliações foram feitas nos dias: 2, 4, 6, 8, 11 e 14 dias de pós-operatório. Através da matriz de análise, eram realizadas anotações de eventos tais como exsudação, coloração, edema e aspecto cosmético; As avaliações eram realizadas sempre pelo mesmo observador, o qual não sabia sobre a diferença entre os grupos.

Tabela 1. Matriz de análise para classificações clínicas diárias do enxerto em malha. (Adaptada de Paim *et al.*, 2002)

ANÁLISE CLÍNICA DO ENXERTO EM MALHA		Data:
Nome/número animal:		Data do enxerto: Data da biópsia:
Análises	Direito	Esquerdo
Exsudato Sem exsudato (0) Com exsudato (1) Pouco exsudato (2) Muito exsudato (3)		
Coloração Branca (0) Rosada (1) Roxa (2) Preta (3)		
Edema Sem edema(0) Leve edema (1) Muito edema (2)		
Aspecto cosmético Excelente (1) Bom (2) Regular (3) Ruim (4)		



4.6.2 Avaliação histológica

Para a avaliação microscópica, um fragmento do enxerto e o leito receptor foram colhidos em três animais aos três, sete e catorze dias de pós-operatório. As lâminas serão coradas pelas técnicas de hematoxilina-eosina (HE). Para a coleta, protocolo anestésico semelhante ao descrito era realizado

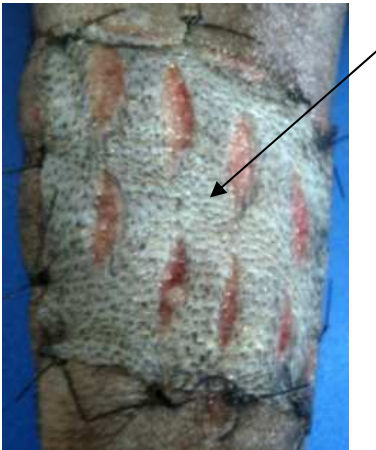


Figura 20- Seta demonstrando o local da coleta da biópsia do enxerto cutâneo.

As lâminas obtidas após coloração foram avaliadas por um mesmo examinador através sem que o mesmo soubesse qual lâmina pertencia a determinado grupo. A análise histológica foi realizada através de microscópio óptico convencional.

Nos animais cuja a biópsia foi realizada aos três dias, foi utilizada a tabela 2.

Tabela 2. Classificação e atribuição de índices aos achados histológicos no terceiro dia.

Achados HE	Ausente	Presente moderado	Presente acentuado
Autólise de epitélio	0	1	2
Autólise de anexos	0	1	2
Autólise de subcutâneo	0	1	2

HE: hematoxilina-eosina

A intensidade dos achados histológicos foi avaliada utilizando os seguintes critérios:

Autólise de epitélio: ausente quando não se observava qualquer sinal de necrose epitelial na lâmina; presente moderado quando havia necrose epitelial parcial com presença de alguns queratinócitos viáveis e presente acentuado quando havia necrose epitelial total.

Autólise de anexos: ausente quando não se observava qualquer sinal de necrose dérmica na lâmina; presente moderado quando parte dos anexos cutâneos e do tecido conjuntivo estavam necrosados e presente acentuado quando havia necrose total de anexos cutâneos e do tecido conjuntivo.

Autólise de subcutâneo: ausente quando não se observava qualquer sinal de necrose no campo; presente moderado quando havia necrose parcial de tecido adiposo subcutâneo e presente acentuado quando havia necrose total do tecido adiposo subcutâneo.

Nos animais em que a biópsia foi realizada aos sete e catorze dias, a tabela de análise 3 foi utilizada para avaliações.

Tabela 3. Classificação e atribuição de índices aos achados histológicos no sétimo e décimo quarto dia.

Achados HE	Ausente	Discreto	Moderado	Acentuado
Fibroblasto	0	1	2	3
Colágeno	0	1	2	3
Inflamação aguda	0	1	2	3
Integração-aderência microscópica	não	Sim	-	-
Tecido de granulação	ausente	presente	-	-

HE: hematoxilina-eosina

A intensidade dos achados histológicos foi avaliada utilizando os seguintes critérios, baseados nos trabalhos de Chandra *et al.* (2007), Hochman *et al.* (2003), Rahal *et al.* (2004) e DeRossi *et al.* (2009).

Fibroblastos: classificado como ausente, quando não se evidenciava proliferação de fibroblastos; discreto quando se observava proliferação discreta de fibroblastos; presença moderada quando se observava moderada proliferação de fibroblastos, e acentuada quando se observava intensa proliferação de fibroblastos.

Colágeno: classificou-se como ausente, quando não se visualizava fibras colágenas depositadas; discreto quando a deposição de fibras colágenas estava em pouca quantidade, moderada quando a deposição de fibras colágenas estava em moderada quantidade e acentuado quando a deposição de fibras colágenas era constituída por fibras espessas formando feixes de fibrose.

Inflamação aguda: foram classificadas como ausentes, quando não se observava qualquer infiltrado inflamatório na lâmina; discreto quando se observava neutrófilos e/ou eosinófilos esparsos, com poucas áreas sem infiltrado inflamatório, moderado quando se observava neutrófilos e/ou eosinófilos esparsos, com áreas sem infiltrado inflamatório, e acentuada quando células inflamatórias apareciam em grande quantidade, formando agregados inflamatórios.

Integração-aderência microscópica: avaliado como presente ou ausente, avaliando se havia aderência entre o leito receptor e o enxerto.

Tecido de granulação: classificado como presente ou ausente quando se observava o tecido de granulação ou não, caracterizado por proliferação de capilares e fibroblastos jovens.

4.7 Análise Estatística

Para comparação entre os grupos (cola de fibrina e plasma rico em plaquetas), nos membros controle e tratado, foram efetuados os seguintes testes: Mann Whitney (amostras independentes), Wilcoxon (amostras relacionadas), o de Fisher (amostras independentes, classificadas em duas categorias) e estatística descritiva. Foi utilizado o programa Bio Estat versão 5.0, e o nível de significância adotado foi de 5%.

5 RESULTADOS

Todas as cirurgias transcorreram sem complicações, sem taxa de óbitos. Todos os animais recuperaram-se estavelmente da anestesia. As avaliações clínicas diárias demonstraram que os animais apresentavam manutenção do estado geral, dispostos para alimentação e movimentação.

5.1 Avaliações clínicas

5.1.1 Avaliações no segundo dia

As avaliações clínicas ao segundo dia, não demonstraram diferenças significativas entre os grupos CF e PRP ($P > 0,05$), conforme a tabela 4.

Tabela 4. Análise estatística dos escores da avaliação clínica de enxertos cutâneos em cães no segundo dia. Comparação entre o grupo cola de fibrina (CF) e do plasma rico em plaquetas (PRP).

Grupo	Dia	Exsudato			Coloração			Edema			Aspecto Cosmético		
		X	DP	Med	X	DP	Med	X	DP	Med	X	DP	Med
CF	2	2,9	0,3	3,0	0,4	0,5	0,0	1,2	0,8	1,0	1,0	0,0	1,0
PRP		3,0	0,0	3,0	0,1	0,3	0,0	0,8	0,4	1,0	1,0	0,0	1,0
<i>p</i>		0,691			0,233			0,216			1,000		

Nota: X = média; DP = desvio padrão; Med = mediana. Se $p \leq 0,05$ – diferença estatisticamente significativa.

Teste Mann Whitney.

Entretanto, ocorreram diferenças significativas ($P < 0,05$) entre o membro controle e membro tratado no grupo CF, e entre o membro controle e o membro

tratado do grupo PRP, na avaliação de edema, demonstrado escore maior nos grupos tratados, conforme tabela 5.

Tabela 5. Análise estatística dos escores da avaliação clínica de enxertos cutâneos em cães no segundo dia. Membro tratado (trat) e membro controle (cont), segundo o uso de cola de fibrina (CF) e do plasma rico em plaquetas (PRP)

Grupos		Dia	Exsudato			Coloração			Edema			Aspecto Cosmético		
			X	DP	Med	X	DP	Med	X	DP	Med	X	DP	Med
CF	trat	2	2,9	0,3	3,0	0,4	0,5	0,0	1,2	0,8	1,0	1,0	0,0	1,0
	cont		2,7	0,5	3,0	0,0	0,0	0,0	0,2	0,4	0,0	1,1	0,3	1,0
<i>P</i>			0,361			0,068			0,018			0,317		
PRP	trat	2	3,0	0,0	3,0	0,1	0,3	0,0	0,8	0,4	1,0	1,0	0,0	1,0
	cont		3,0	0,0	3,0	0,4	0,5	0,0	0,1	0,3	0,0	1,0	0,0	1,0
<i>P</i>			Idênticos			0,225			0,028			Idênticos		

Nota: X = média; DP = desvio padrão; Med = mediana. Se $p \leq 0,05$ – diferença estatisticamente significativa. Teste de Wilcoxon.

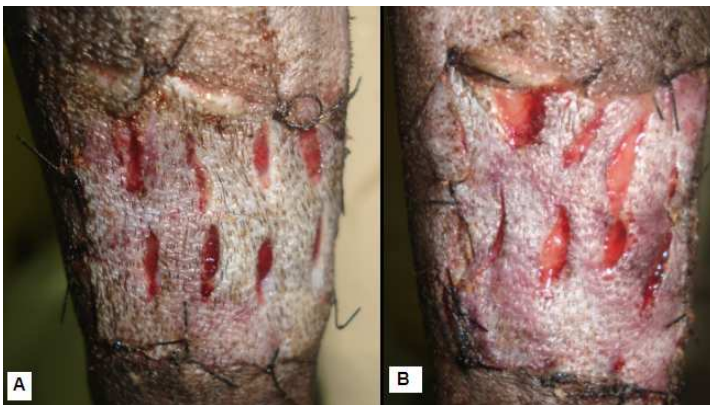


Figura 21 – Fotografia do enxerto cutâneo em cães. Animal do Grupo 1, avaliação clínica no segundo dia. **A**- membro controle mostrando áreas pálidas, aspecto cosmético regular. **B**- membro tratado demonstrando áreas roxas, aspecto cosmético bom.

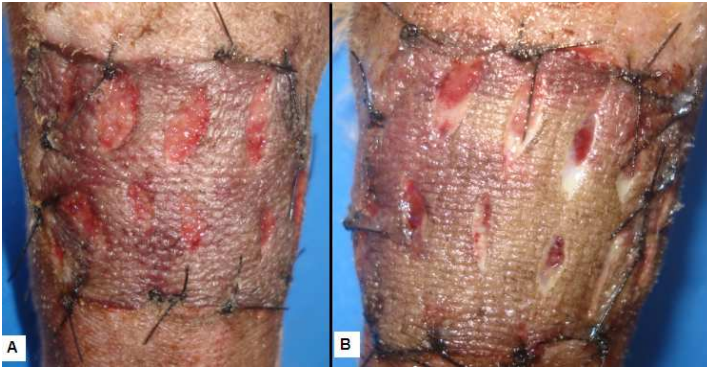


Figura 22 – Fotografia do enxerto cutâneo em cães. Animal do Grupo 2, avaliação clínica no segundo dia. **A-** membro controle mostrando toda área roxa, excelente aspecto cosmético. **B-** membro tratado demonstrando maior área pálida, aspecto cosmético regular.

5.1.2 Avaliações no quarto dia:

As avaliações clínicas ao quarto dia demonstraram diferença entre os grupos. ($P < 0,05$). Na comparação entre o grupo CF e PRP foi observado que no grupo CF a coloração mais prevalente foi rosada e o aspecto cosmético bom, e no grupo PRP foi a coloração branca e o aspecto cosmético regular. A análise exsudação e edema não demonstraram diferenças estatisticamente significativas, conforme tabela 6.

Tabela 6. Análise estatística dos escores da avaliação clínica de enxertos cutâneos em cães no quarto dia. Comparação entre o grupo cola de fibrina (CF) e do plasma rico em plaquetas (PRP).

Grupo	Dia	Exsudato			Coloração			Edema			Aspecto Cosmético		
		X	DP	Med	X	DP	Med	X	DP	Med	X	DP	Med
CF	4	1,3	0,5	1,0	1,8	0,4	2,0	0,8	0,4	1,0	2,0	0,0	2,0
PRP	4	2,0	0,7	2,0	0,4	0,9	0,0	0,7	0,5	1,0	2,6	0,5	3,0
<i>p</i>		0,064			0,009			0,691			0,047		

Nota: X = média; DP = desvio padrão; Med = mediana. Se $p \leq 0,05$ – diferença estatisticamente significativa.

Teste Mann Whitney.

Também foram observadas diferenças significativas ($P < 0,05$) entre o membro controle e membro tratado no grupo CF, na avaliação de edema, demonstrado escore maior nos membro tratado. Na comparação entre o membro controle e tratado do grupo PRP, observamos que todas as variáveis analisadas obtiveram diferenças significativas ($P < 0,05$), conforme tabela 7.

Tabela 7. Análise estatística dos escores da avaliação clínica de enxertos cutâneos em cães no quarto dia. Membro tratado e membro controle (cont), segundo o uso de cola de fibrina (CF) e do plasma rico em plaquetas (PRP).

Grupo		Dia	Exsudato			Coloração			Edema			Aspecto Cosmético		
			X	DP	Med	X	DP	Med	X	DP	Med	X	DP	Med
CF	trat	4	1,3	0,5	1,0	1,8	0,4	2,0	0,8	0,4	1,0	2,0	0,0	2,0
	cont		1,2	0,4	1,0	2,3	0,5	2,0	0,0	0,0	0,0	2,3	0,5	2,0
<i>P</i>			0,317			0,068			0,018			0,109		
PRP	trat	4	2,0	0,7	2,0	0,4	0,9	0,0	0,7	0,5	1,0	2,6	0,5	3,0
	cont		1,1	0,3	1,0	2,0	0,0	2,0	0,0	0,0	0,0	1,2	0,4	1,0
<i>P</i>			0,028			0,018			0,028			0,008		

Nota: X = média; DP = desvio padrão; Med = mediana. Se $p \leq 0,05$ – diferença estatisticamente significativa. Teste de Wilcoxon.

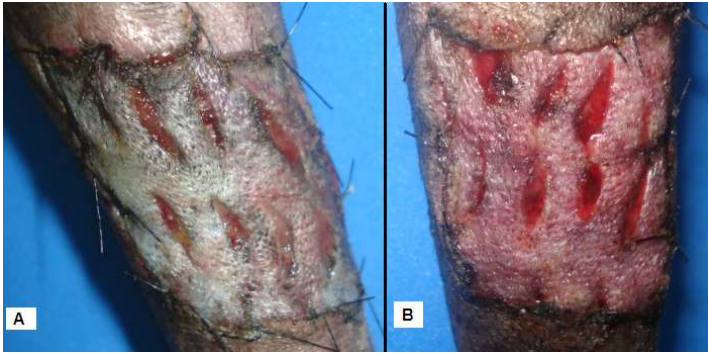


Figura 23- Fotografia do enxerto cutâneo em cães. Animal do Grupo 1, avaliação clínica no quarto dia. **A-** membro controle demonstrando coloração pálida, aspecto cosmético regular. **B-** membro tratado demonstrando coloração rosada, aspecto cosmético excelente.

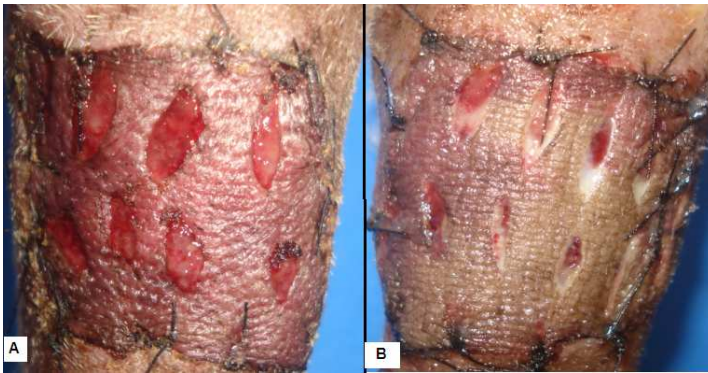

Figura 24- Fotografia do enxerto cutâneo em cães. Animal do Grupo 2, avaliação clínica no quarto dia. **A-** membro controle mostrando toda área roxa, excelente aspecto cosmético, ausência de edema. **B-** membro tratado demonstrando maior área pálida, aspecto cosmético regular, presença de edema.

5.1.3 Avaliações no sexto dia:

As avaliações clínicas ao sexto dia foram observadas que o grupo CF e PRP na variável edema, não apresentaram diferença significativa ($P > 0,05$), pois os dois grupos demonstraram ausência de edema nesta fase. Nos quesitos exsudato, coloração e aspecto cosmético foram observadas diferenças estatisticamente significativas ($P < 0,05$). O grupo CF não se observava exsudato nesta fase, a coloração prevalente foi rosada e o aspecto cosmético excelente. No grupo PRP observou-se presença em grande quantidade de exsudato, coloração negra e aspecto cosmético ruim.

Tabela 8. Análise estatística dos escores da avaliação clínica de enxertos cutâneos em cães no sexto dia. Comparação entre o grupo cola de fibrina (CF) e do plasma rico em plaquetas (PRP).

Grupo	Dia	Exsudato			Coloração			Edema			Aspecto Cosmético		
		X	DP	Med	X	DP	Med	X	DP	Med	X	DP	Med
CF	6	0,4	0,5	0,0	1,6	0,5	2,0	0,0	0,0	0,0	2,1	0,3	2,0
PRP		2,7	0,5	3,0	2,3	1,3	3,0	0,2	0,4	0,0	3,8	0,7	4,0
<i>p</i>		<0,001			0,047			0,427			0,002		

Nota: X = média; DP = desvio padrão; Med = mediana. Se $p \leq 0,05$ – diferença estatisticamente significativa.

Teste Mann Whitney.

Na comparação entre o membro tratado e o membro controle no grupo cola de fibrina, foi observado que o membro controle apresentou maior escore de exsudato que o membro tratado ($P < 0,05$), e nas outras variáveis não foram observadas diferenças estatisticamente significativas. ($P > 0,05$). No grupo PRP, foi observado que a exsudação no membro tratado foi maior, e que o aspecto cosmético prevalente foi ruim, quando comparado com membro tratado. ($P < 0,05$), as outras variáveis não demonstraram diferenças estatisticamente significativas. ($P > 0,05$).

Tabela 9. Análise estatística dos escores da avaliação clínica de enxertos cutâneos em cães no sexto dia. Membro tratado (trat) e membro controle (cont), segundo o uso de cola de fibrina (CF) e do plasma rico em plaquetas (PRP).

Grupos		Dia	Exsudato			Coloração			Edema			Aspecto Cosmético		
			X	DP	Med	X	DP	Med	X	DP	Med	X	DP	Med
CF	trat	6	0,4	0,5	0,0	1,6	0,5	2,0	0,0	0,0	0,0	2,1	0,3	2,0
	cont		1,0	0,0	1,0	1,9	0,3	2,0	0,0	0,0	0,0	2,9	0,8	3,0
<i>P</i>			0,043			0,225			idênticos			0,063		
PRP	trat	6	2,7	0,5	3,0	2,3	1,3	3,0	0,2	0,4	0,0	3,8	0,7	4,0
	cont		1,0	0,0	1,0	1,3	0,5	1,0	0,0	0,0	0,0	1,9	0,3	2,0
<i>P</i>			0,008			0,097			0,180			0,008		

Nota: X = média; DP = desvio padrão; Med = mediana. Se $p \leq 0,05$ – diferença estatisticamente significativa. Teste de Wilcoxon.

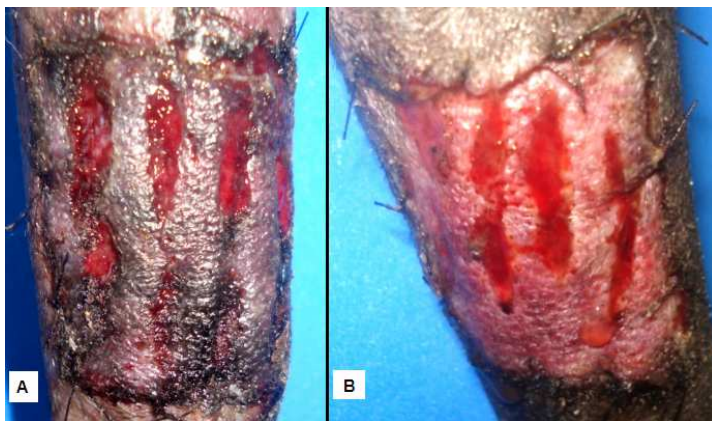


Figura 25– Fotografia do enxerto cutâneo em cães. Animal do Grupo 1, avaliação clínica no sexto dia. **A-** membro controle mostrando áreas enegrecidas e roxas, aspecto cosmético ruim. **B-** membro tratado demonstrando coloração rosada, aspecto cosmético bom.

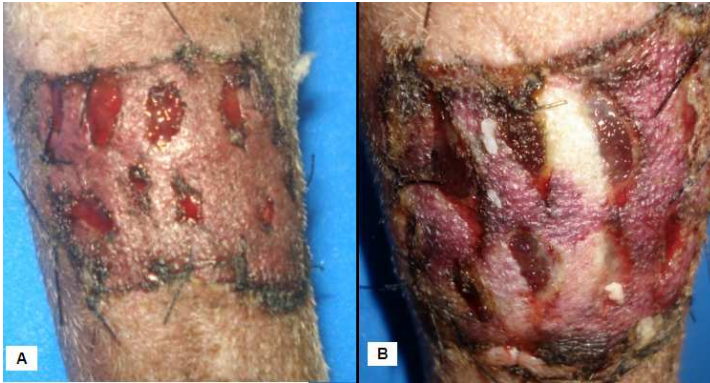

Figura 26- Fotografia do enxerto cutâneo em cães. Animal do Grupo 2, avaliação clínica no sexto dia. **A-** membro controle mostrando toda área roxa, excelente aspecto cosmético. **B-** membro tratado demonstrando algumas áreas pálidas e roxas, aspecto cosmético regular.

5.1.4 Avaliações no oitavo dia:

As avaliações clínicas ao oitavo dia demonstraram diferença significativa ($P < 0,05$) entre os grupos CF e PRP. No grupo CF foi observado que a coloração mais prevalente foi rosada, aspecto cosmético bom, e ausência de exsudato. No grupo PRP observou-se presença em grande quantidade de exsudato, coloração negra e aspecto cosmético ruim. Nos dois grupos não se observou edema nesta fase.

Tabela 10. Análise estatística dos escores da avaliação clínica de enxertos cutâneos em cães no oitavo dia. Comparação entre o grupo cola de fibrina (CF) e do plasma rico em plaquetas (PRP).

Grupo	Dia	Exsudato			Coloração			Edema			Aspecto Cosmético		
		X	DP	Med	X	DP	Med	X	DP	Med	X	DP	Med
CF	8	0,4	0,5	0,0	1,1	0,3	1,0	0,0	0,0	0,0	1,9	0,6	2,0
PRP		2,9	0,3	3,0	2,3	1,3	3,0	0,0	0,0	0,0	3,9	0,3	4,0
<i>p</i>		<0,001			0,047			idênticos			<0,001		

Nota: X = média; DP = desvio padrão; Med = mediana. Se $p \leq 0,05$ – diferença estatisticamente significativa.

Teste Mann Whitney.

Na comparação do grupo cola de fibrina, entre membro controle e tratado, foram observadas diferenças significativas ($P < 0,05$) nas variáveis coloração e aspecto cosmético, demonstrando que o grupo tratado apresentou coloração rosada prevalente e bom aspecto cosmético. No grupo PRP, a comparação entre membro controle e tratado, foram observadas diferenças significativas ($P < 0,05$) nas variáveis exsudato e aspecto cosmético, demonstrando que o grupo controle apresentou menor exsudação e melhor aspecto cosmético.

Tabela 11. Análise estatística dos escores da avaliação clínica de enxertos cutâneos em cães no oitavo dia. Membro tratado (trat) e membro controle (cont), segundo o uso de cola de fibrina (CF) e do plasma rico em plaquetas (PRP).

Grupo		Dia	Exsudato			Coloração			Edema			Aspecto Cosmético		
			X	DP	Med	X	DP	Med	X	DP	Med	X	DP	Med
CF	int	8	0,4	0,5	0,0	1,1	0,3	1,0	0,0	0,0	0,0	1,9	0,6	2,0
	cont		0,4	0,5	0,0	1,9	0,3	2,0	0,0	0,0	0,0	2,7	0,5	3,0
<i>P</i>			Idênticos			0,038			Idênticos			0,038		
PRP	int	8	2,9	0,3	3,0	2,3	1,3	3,0	0,0	0,0	0,0	3,9	0,3	4,0
	cont		0,8	0,4	1,0	1,1	0,3	1,0	0,0	0,0	0,0	1,6	0,5	2,0
<i>p</i>			0,008			0,058			idênticos			0,008		

Nota: X = média; DP = desvio padrão; Med = mediana. Se $p \leq 0,05$ – diferença estatisticamente significativa. Teste de Wilcoxon.

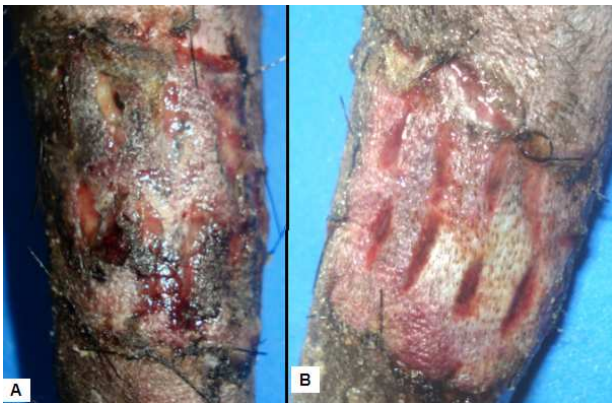

Figura 27 – Fotografia do enxerto cutâneo em cães. Animal do Grupo 1, avaliação clínica no oitavo dia. **A**- membro controle mostrando muitas áreas enegrecidas, crostas, aspecto cosmético ruim. **B**- membro tratado demonstrando presença de exsudato, áreas com coloração roxas e brancas, aspecto cosmético regular.

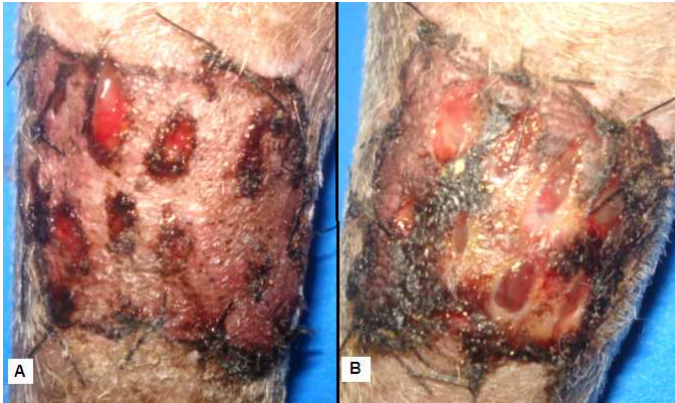


Figura 28- Fotografia do enxerto cutâneo em cães. Animal do Grupo 2, avaliação clínica no oitavo dia. **A-** membro controle mostrando toda área rosada, excelente aspecto cosmético. **B-** membro tratado demonstrando algumas áreas pálidas e negras, presença de crostas, aspecto cosmético ruim.

5.1.5 Avaliações no décimo primeiro dia:

As avaliações clínicas ao décimo primeiro dia demonstraram diferenças significativas ($P < 0,05$) entre os grupos. No grupo CF foi observado que a coloração mais prevalente foi rosada, aspecto cosmético excelente, e ausência de exsudato. No grupo PRP observou-se presença de exsudato, coloração negra e aspecto cosmético ruim. Nos dois grupos não se observou edema nesta fase.

Tabela 12. Análise estatística dos escores da avaliação clínica de enxertos cutâneos em cães no décimo primeiro dia. Comparação entre o grupo cola de fibrina (CF) e do plasma rico em plaquetas (PRP).

Grupo	Dia	Exsudato			Coloração			Edema			Aspecto Cosmético		
		X	DP	Med	X	DP	Med	X	DP	Med	X	DP	Med
CF	11	0,0	0,0	0,0	1,0	0,0	1,0	0,0	0,0	0,0	1,6	0,7	1,0
PRP		1,2	0,4	1,0	2,9	0,3	3,0	0,0	0,0	0,0	3,9	0,3	4,0
p		<0,001			<0,001			idênticos			<0,001		

Nota: X = média; DP = desvio padrão; Med = mediana. Se $p \leq 0,05$ – diferença estatisticamente significativa.

Teste Mann Whitney.

Na comparação do grupo cola de fibrina, entre membro controle e tratado, foram observadas diferenças significativas ($P < 0,05$) apenas na variável aspecto cosmético. No grupo PRP, a comparação entre membro controle e tratado, foram observadas diferenças significativas ($P < 0,05$) nas variáveis exsudato, coloração e aspecto cosmético, demonstrando que o grupo controle apresentou-se melhor avaliado.

Tabela 13. Análise estatística dos escores da avaliação clínica de enxertos cutâneos em cães no décimo primeiro dia. Membro tratado (trat) e membro controle (cont), segundo o uso de cola de fibrina (CF) e do plasma rico em plaquetas (PRP).

Grupo		Dia	Exsudato			Coloração			Edema			Aspecto Cosmético		
			X	DP	Med	X	DP	Med	X	DP	Med	X	DP	Med
CF	Trat	11	0,0	0,0	0,0	1,0	0,0	1,0	0,0	0,0	0,0	1,6	0,7	1,0
	Cont		0,0	0,0	0,0	1,2	0,4	1,0	0,0	0,0	0,0	2,6	0,5	3,0
<i>P</i>			idênticos			0,180			idênticos			0,028		
PRP	Trat	11	1,2	0,4	1,0	2,9	0,3	3,0	0,0	0,0	0,0	3,9	0,3	4,0
	Cont		0,0	0,0	0,0	1,0	0,0	1,0	0,0	0,0	0,0	1,0	0,0	1,0
<i>P</i>			0,008			0,008			idênticos			0,008		

Nota: X = média; DP = desvio padrão; Med = mediana. Se $p \leq 0,05$ – diferença estatisticamente significativa. Teste de Wilcoxon.

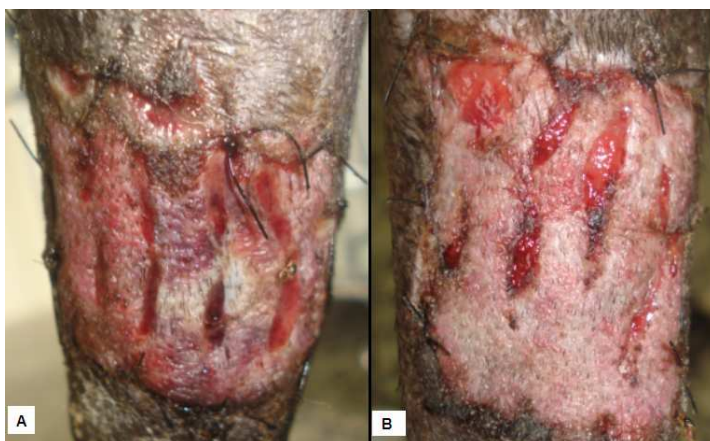

Figura 29 – Fotografia do enxerto cutâneo em cães. Animal do Grupo 1, avaliação clínica no décimo primeiro dia. **A-** membro controle demonstrando áreas rosadas em sua maioria, aspecto cosmético bom. **B-** membro tratado demonstrando toda sua área rosada, aspecto cosmético excelente

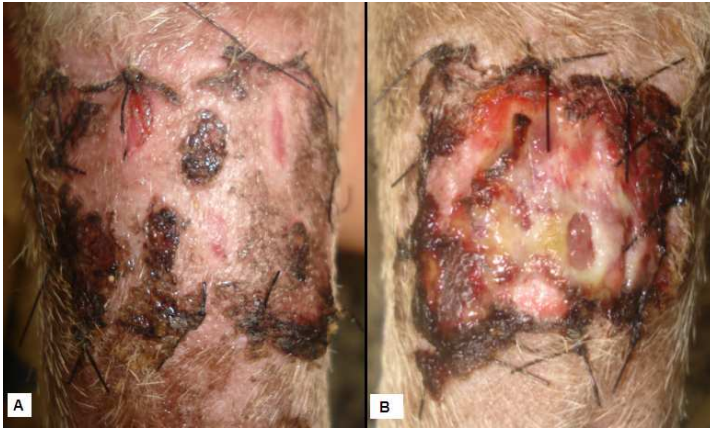

Figura 30- Fotografia do enxerto cutâneo em cães. Animal do Grupo 2, avaliação clínica no décimo primeiro dia. **A**- membro controle mostrando toda área rosada, excelente aspecto cosmético. **B**- membro tratado demonstrando algumas áreas pálidas e negras, aspecto cosmético ruim.

5.1.6 Avaliações no décimo quarto dia:

As avaliações clínicas no décimo quarto demonstraram diferença entre os grupos. ($p < 0,05$). No grupo CF foi observado que a coloração mais prevalente foi rosada, aspecto cosmético excelente, e ausência de exsudato. No grupo PRP observou-se presença de exsudato, coloração negra e aspecto cosmético ruim. Os dois grupos não se observaram edema nesta fase.

Tabela 14. Análise estatística dos escores da avaliação clínica de enxertos cutâneos em cães no décimo quarto dia. Comparação entre o grupo cola de fibrina (CF) e do plasma rico em plaquetas (PRP).

Grupo	Dia	Exsudato			Coloração			Edema			Aspecto Cosmético		
		X	DP	Med	X	DP	Med	X	DP	Med	X	DP	Med
CF	14	0,0	0,0	0,0	1,0	0,0	1,0	0,0	0,0	0,0	1,6	0,7	1,0
PRP		1,0	0,0	1,0	3,0	0,0	3,0	0,0	0,0	0,0	4,0	0,0	4,0
<i>p</i>		<0,001			<0,001			idênticos			<0,001		

Nota: X = média; DP = desvio padrão; Med = mediana. Se $p \leq 0,05$ – diferença estatisticamente significativa. Teste Mann Whitney.

Na comparação do grupo cola de fibrina, entre membro controle e tratado, foram observadas diferenças significativas ($P < 0,05$) apenas na variável aspecto cosmético. No grupo PRP, a comparação entre membro controle e tratado, foram observadas diferenças significativas ($P < 0,05$) nas variáveis exsudato, coloração e aspecto cosmético, demonstrando que o grupo controle apresentou-se melhor avaliado que o membro tratado.

Tabela 15. Análise estatística dos escores da avaliação clínica de enxertos cutâneos em cães no décimo quarto dia. Membro tratado (trat) e membro controle (cont), segundo o uso de cola de fibrina (CF) e do plasma rico em plaquetas (PRP).

Grupo		Dia	Exsudato			Coloração			Edema			Aspecto Cosmético		
			X	DP	Med	X	DP	Med	X	DP	Med	X	DP	Med
CF	trat	14	0,0	0,0	0,0	1,0	0,0	1,0	0,0	0,0	0,0	1,6	0,7	1,0
	cont		0,0	0,0	0,0	1,2	0,4	1,0	0,0	0,0	0,0	2,6	0,5	3,0
<i>P</i>			Idênticos			0,180			idênticos			0,028		
PRP	trat	14	1,0	0,0	1,0	3,0	0,0	3,0	0,0	0,0	0,0	4,0	0,0	4,0
	cont		0,0	0,0	0,0	1,0	0,0	1,0	0,0	0,0	0,0	1,0	0,0	1,0
<i>P</i>			0,008			0,008			idênticos			0,008		

Nota: X = média; DP = desvio padrão; Med = mediana. Se $p \leq 0,05$ – diferença estatisticamente significativa. Teste de Wilcoxon.

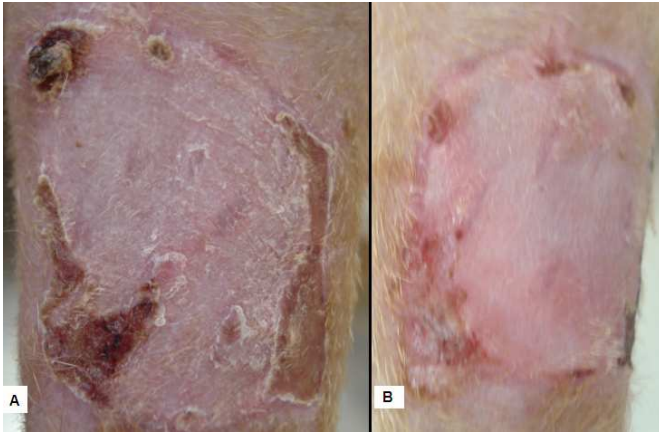


Figura 31– Fotografia do enxerto cutâneo em cães. Animal do Grupo 1, avaliação clínica no décimo quarto dia. **A-** membro controle demonstrando coloração rosada, aspecto cosmético excelente, aproximadamente 100% de revascularização do enxerto. **B-** membro tratado demonstrando coloração rosada, aspecto cosmético excelente, sem crostas, aproximadamente 100% de revascularização do enxerto.

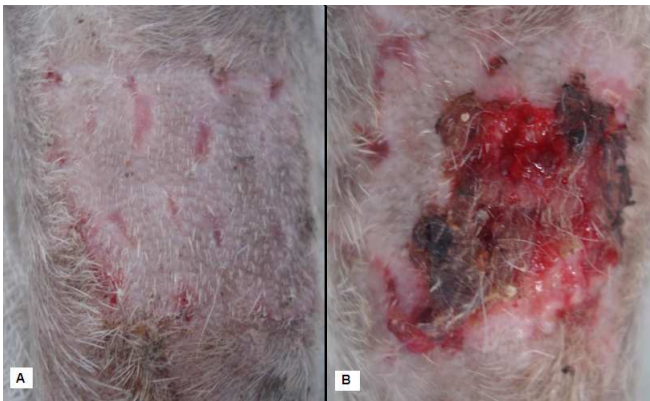

Figura 32- Fotografia do enxerto cutâneo em cães. Animal do Grupo 2, avaliação clínica no décimo quarto dia. **A-** membro controle mostrando toda área rosada, excelente aspecto cosmético. **B-** membro tratado grande área de perda do enxerto, aspecto cosmético ruim.

5.1.7 Gráficos

5.1.7.1 Exsudação

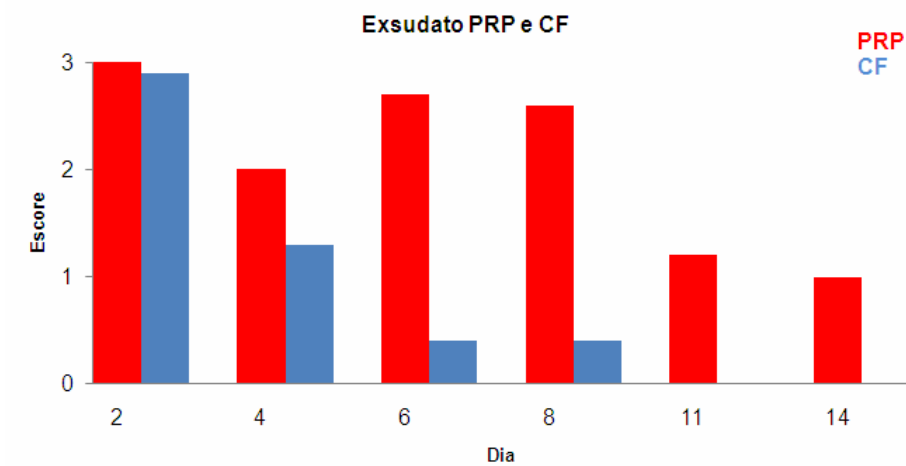


Figura 33- Gráfico: Comparação entre os grupos cola de fibrina (CF) e plasma rico em plaquetas (PRP) na variável exsudato em dias de avaliação clínica segundo a média. Escore 0 (sem exsudato), 1 (com exsudato), 2 (pouco exsudato), 3 (muito exsudato).

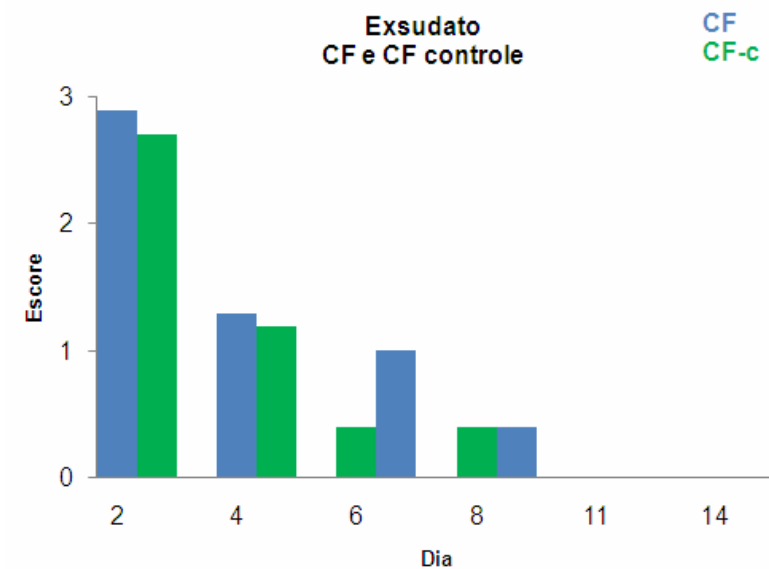


Figura 34- Gráfico: Comparação entre os grupos cola de fibrina (CF) e membro controle na variável exsudato em dias de avaliação clínica segundo a média. Escore 0 (sem exsudato), 1 (com exsudato), 2 (pouco exsudato), 3 (muito exsudato).

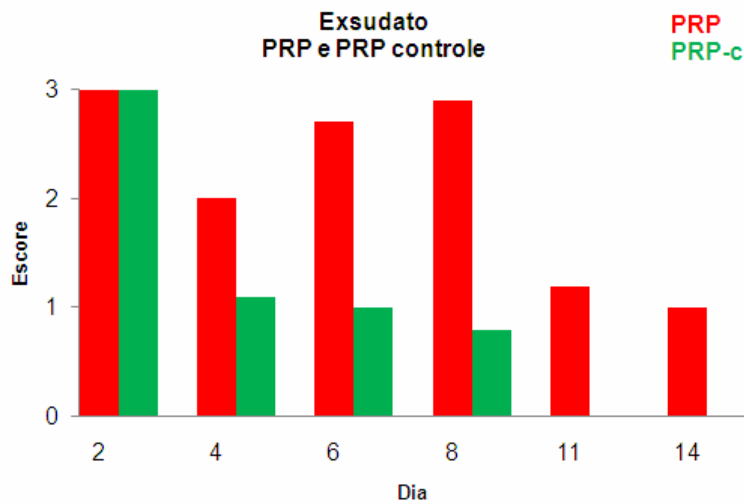


Figura 35- Gráfico: Comparação entre os grupos plasma rico em plaquetas (PRP) e membro controle na variável exsudato em dias de avaliação clínica segundo a média. Escore 0 (sem exsudato), 1 (com exsudato), 2 (pouco exsudato), 3 (muito exsudato).

5.1.7.2 Coloração

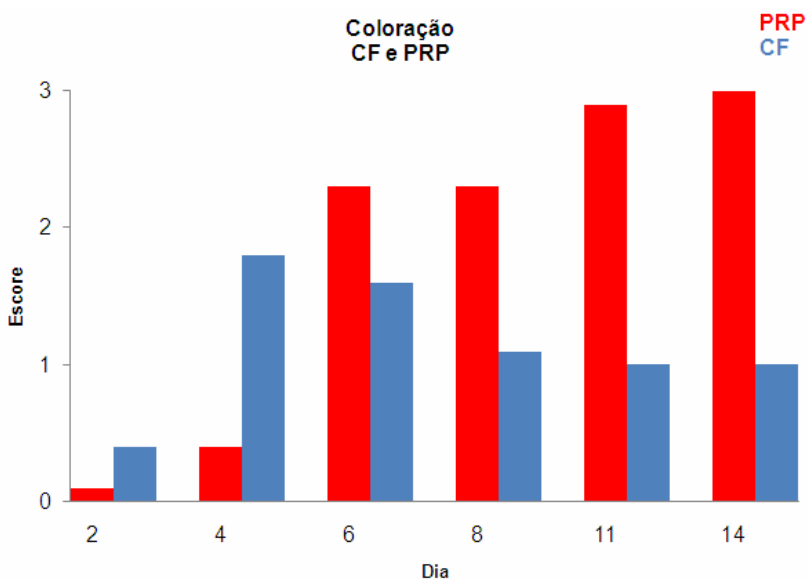


Figura 36- Gráfico: Comparação entre os grupos cola de fibrina (CF) e plasma rico em plaquetas (PRP) na variável coloração em dias de avaliação clínica segundo a média. Escore 0 (branca), 1 (rosada), 2 (roxa), 3 (preta).

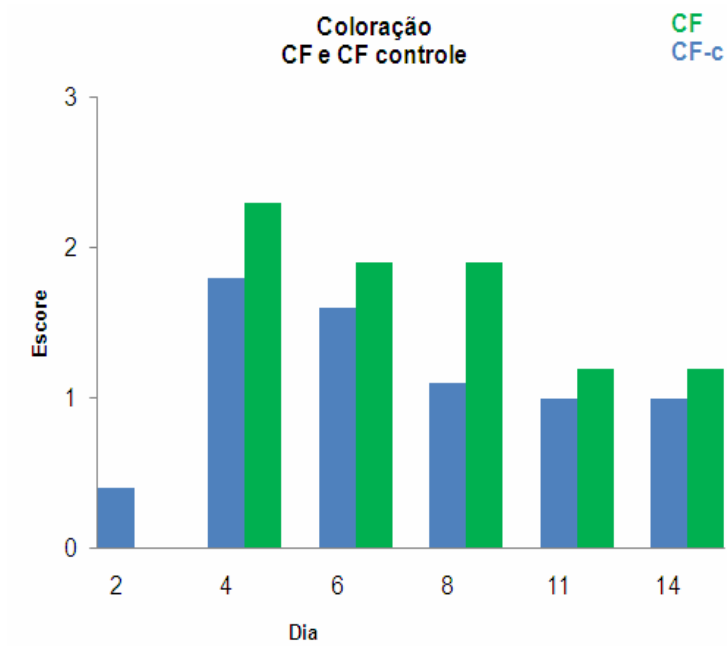


Figura 37- Gráfico: Comparação entre os grupos cola de fibrina (CF) e membro controle na variável coloração em dias de avaliação clínica segundo a média. Escore 0 (branca), 1 (rosada), 2 (roxa), 3 (preta).

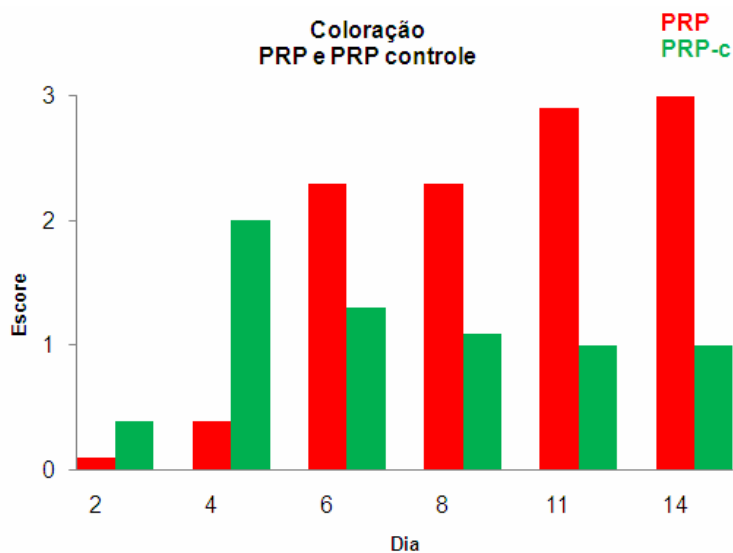


Figura 38- Gráfico: Comparação entre os grupos plasma rico em plaquetas (PRP) e membro controle na variável coloração em dias de avaliação clínica. Escore 0 (branca), 1 (rosada), 2 (roxa), 3 (preta).

5.1.7.3 Edema

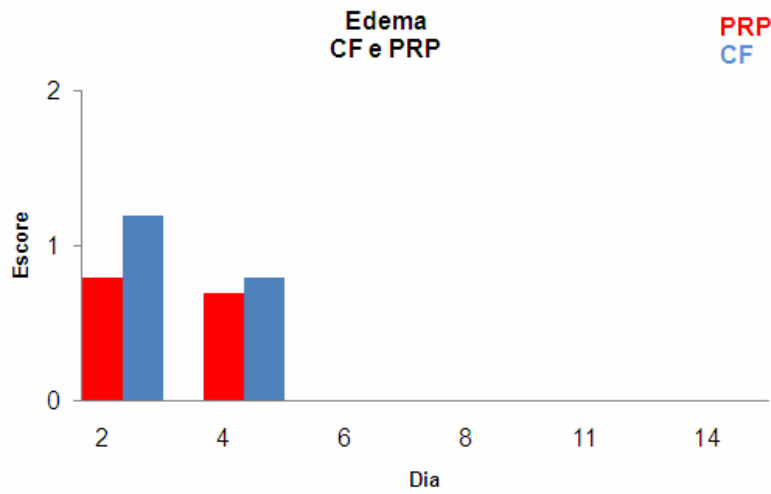


Figura 39: Gráfico: Comparação entre os grupos cola de fibrina (CF) e plasma rico em plaquetas (PRP) na variável edema em dias de avaliação clínica segundo a média. Escore 0 (sem edema), 1 (leve edema), 2 (muito edema).

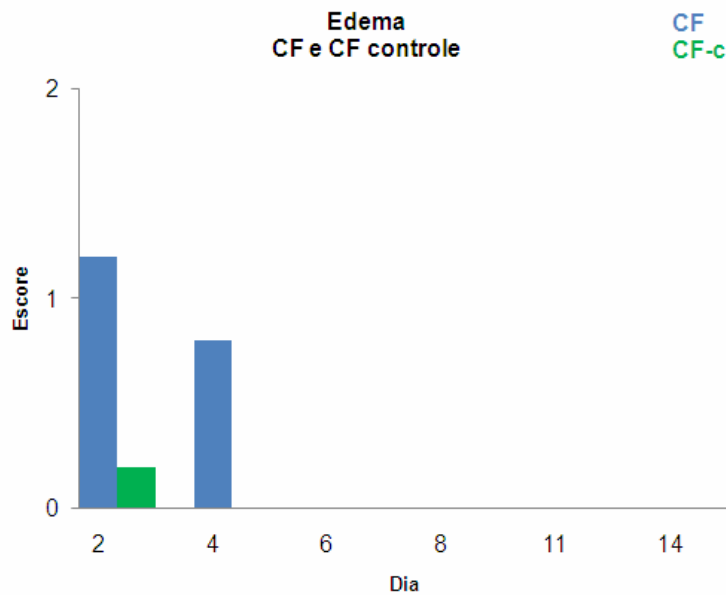


Figura 40- Gráfico: Comparação entre os grupos cola de fibrina (CF) e membro controle na variável edema em dias de avaliação clínica segundo a média. Escore 0 (sem edema), 1 (leve edema), 2 (muito edema).

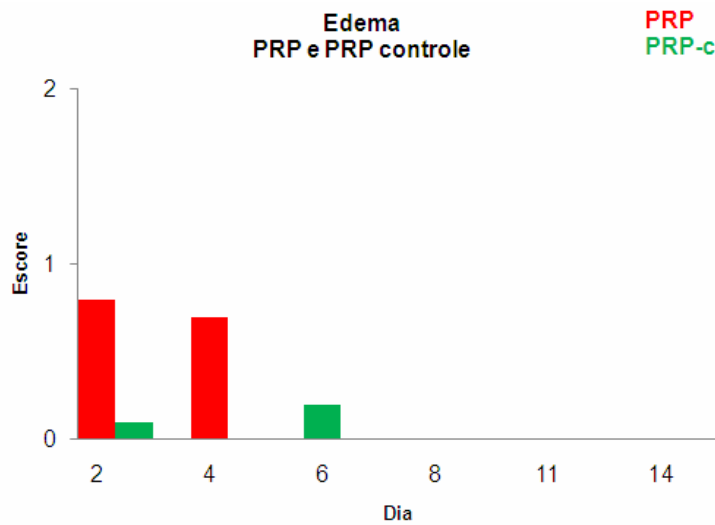


Figura 41: Gráfico: Comparação entre os grupos plasma rico em plaquetas (PRP) e membro controle na variável edema em dias de avaliação clínica segundo a média. Escore 0 (sem edema), 1 (leve edema), 2 (muito edema).

5.1.7.3 Aspecto cosmético

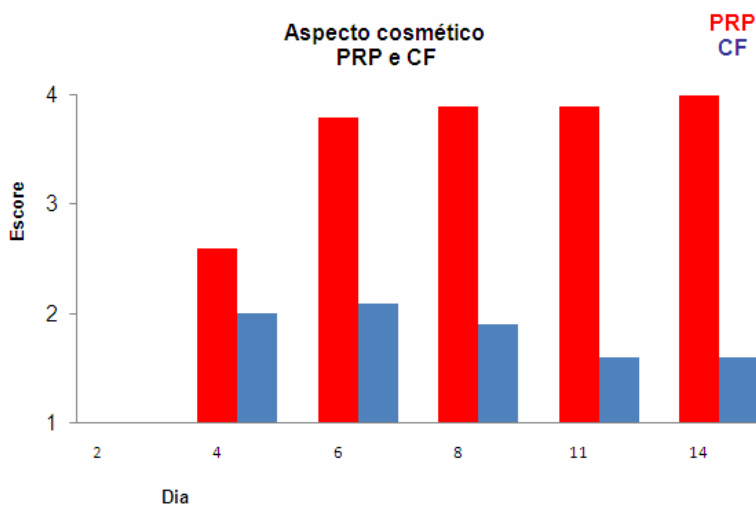


Figura 42: Gráfico: Comparação entre os grupos cola de fibrina (CF) e plasma rico em plaquetas (PRP) na variável aspecto cosmético em dias de avaliação clínica segundo a média. Escore 1 (excelente), 2 (bom), 3 (regular) e 4 (ruim).

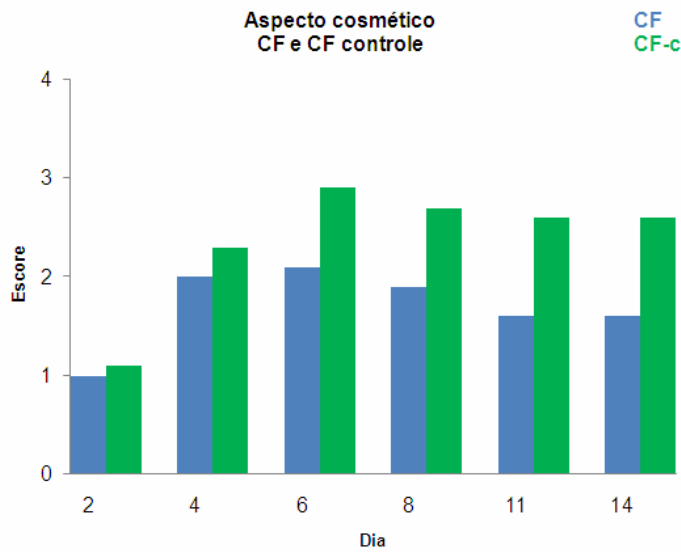


Figura 43- Gráfico: Comparação entre os grupos cola de fibrina (CF) e membro controle na variável aspecto cosmético em dias de avaliação clínica segundo a média. Escore 1 (excelente), 2 (bom), 3 (regular) e 4 (ruim).

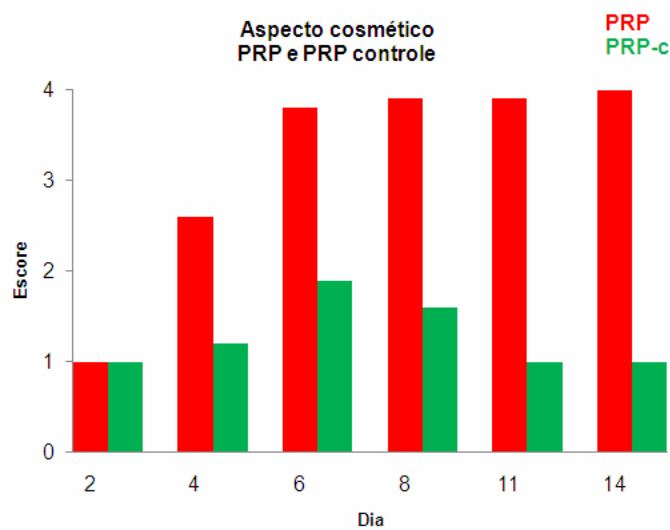


Figura 44- Gráfico: Comparação entre os grupos plasma rico em plaquetas (PRP) e membro controle na variável aspecto cosmético em dias de avaliação clínica segundo a média. Escore 1 (excelente), 2 (bom), 3 (regular) e 4 (ruim).

5.2 Avaliações histológicas

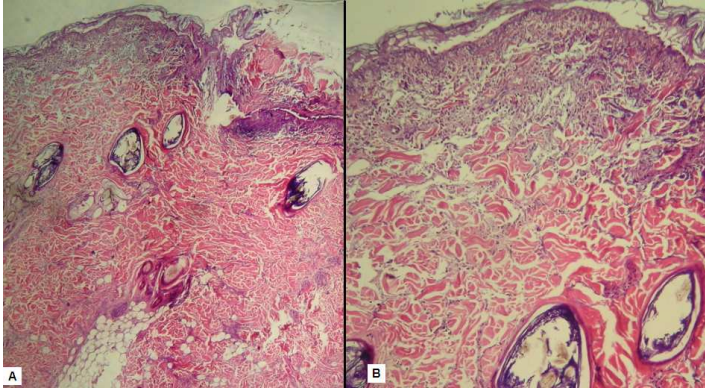


Figura 45 – Fotomicrografia do enxerto cutâneo em cães no terceiro dia . Animal do Grupo 1, membro controle. **A-** visão panorâmica. **B-** campo demonstrando presença de autólise acentuada em epitélio e anexos.

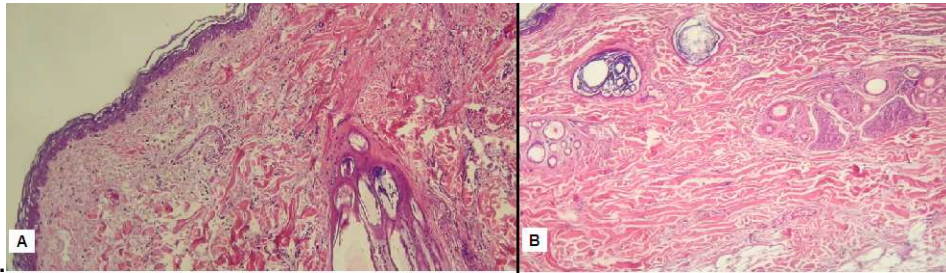


Figura 46– Fotomicrografia do enxerto cutâneo em cães no terceiro dia . Animal do Grupo 1, membro tratado. **A:** Campo demonstrando ausência de autólise em epitélio, e acentuada autólise em anexos e subcutâneo. **B:** Campo demonstrando ausência de autólise em epitélio, e discreta autólise em anexos e subcutâneo.

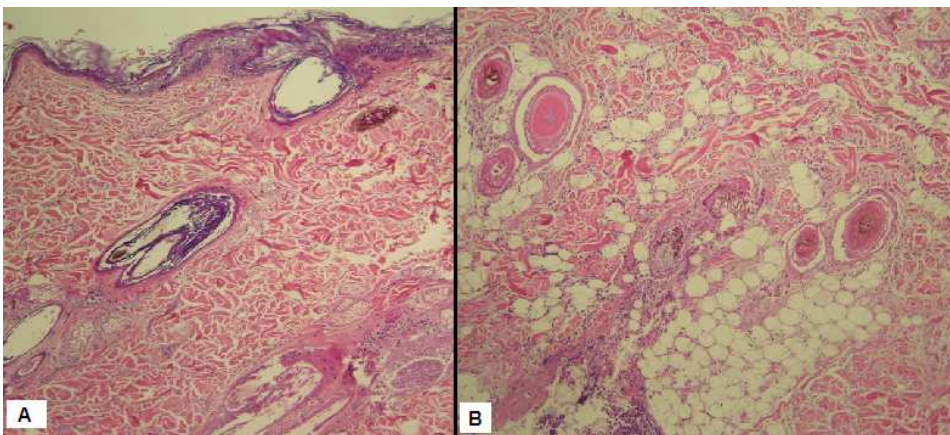


Figura 47 – Fotomicrografia 100x do enxerto cutâneo em cães no terceiro dia. Animal do Grupo 2, membro tratado. **A:** Campo demonstrando discreta autólise em epitélio, acentuada autólise em anexos e discreta autólise em subcutâneo. **B:** Campo demonstrando acentuada autólise em anexos e discreta autólise em subcutâneo.

5.2.2 Avaliação histológica no sétimo e décimo quarto dia:

5.2.2.1 Fibroblastos

Tabela 17 – Resultados das análises histológicas do escore fibroblastos de enxertos cutâneos em cães no sétimo e décimo quarto dia: membro tratado (trat) e membro controle (cont), segundo o uso de cola de fibrina (CF) e do plasma rico em plaquetas (PRP).

Grupos		Fibroblastos		
		X	DP	Med
CF	Trat	1,5	0,8	2,0
	Cont	1,7	0,5	2,0
<i>P</i>		0,593		
PRP	Trat	2,7	0,5	3,0
	Cont	1,5	0,6	1,5
<i>p</i>		0,068		
TRAT.	CF	1,5	0,8	2,0
	PRP	2,7	0,5	3,0
<i>p</i>		0,025		

Nota: X = média; DP = desvio padrão; Med = mediana. Se $p \leq 0,05$ – diferença estatisticamente significativa. Teste de Wilcoxon.

Observamos que a comparação entre o grupo PRP e CF foi estatisticamente significativo. ($P < 0,05$). O grupo PRP apresentou fibroblastos em maior escore, nas análises no sétimo e décimo quarto dia.

5.2.2.2 Colágeno

Tabela 18- Resultados das análises histológicas do escore colágeno de enxertos cutâneos em cães no sétimo e décimo quarto dia: membro tratado (trat) e membro controle (cont), segundo o uso de cola de fibrina (CF) e do plasma rico em plaquetas (PRP).

Grupos		Colágeno		
		X	DP	Med
CF	trat	1,5	0,6	1,5
	Cont	1,7	0,8	1,5
<i>P</i>		0,317		
PRP	trat	1,5	0,6	1,5
	Cont	1,7	0,5	2,0
<i>P</i>		0,317		
TRAT	CF	1,5	0,6	1,5
	PRP	1,5	0,6	1,5
<i>P</i>		1,000		

Nota: X = média; DP = desvio padrão; Med = mediana. Se $p \leq 0,05$ – diferença estatisticamente significativa. Teste de Wilcoxon.

Neste caso, notamos que não ocorreram diferenças estatisticamente significativas ($P > 0,05$) entre os grupos, PRP, CF e seus respectivos controles.

5.2.2.3 Inflamação aguda

Tabela 19 – Resultados das análises histológicas do escore inflamação aguda de enxertos cutâneos em cães no sétimo e décimo quarto dia: membro tratado (trat) e membro controle (cont), segundo o uso de cola de fibrina (CF) e do plasma rico em plaquetas (PRP).

Grupos		Inflamação		
		X	DP	Med
CF	Int	0,3	0,8	0,0
	cont	0,0	0,0	0,0
<i>P</i>		0,317		
PRP	Int	0,0	0,0	0,0
	cont	0,0	0,0	0,0
<i>P</i>		Idênticos		
Trat	CF	0,3	0,8	0,0
	PRP	0,0	0,0	0,0
<i>p</i>		0,631		

Nota: X = média; DP = desvio padrão; Med = mediana. Se $p \leq 0,05$ – diferença estatisticamente significativa. Teste de Wilcoxon.

Observamos também nesta análise, que não ocorreram diferenças estatisticamente significativas ($P > 0,05$) entre os grupos, PRP, CF e seus respectivos controles.

5.5.2.4 Integração-aderência microscópica

Tabela 20 – Resultados da análise histológica do escore integração-aderência microscópica de enxertos cutâneos em cães no sétimo e décimo quarto dia: membro tratado(trat) e membro controle (cont), segundo o uso de cola de fibrina (CF) e do plasma rico em plaquetas (PRP).

Grupos	Integração-aderência microscópica		P
	Sim	Não	
Tratado			
CF	4	2	Idênticos
PRP	4	2	
CF			
Tratado	4	2	1,000
Controle	5	1	
PRP			
Tratado	4	2	1,000
Controle	5	1	

Nota: Se $p \leq 0,05$ – diferença estatisticamente significativa. Teste de Fisher.

Neste caso, notamos que não ocorreram diferenças estatisticamente significativas ($P > 0,05$) entre os grupos, PRP, CF e seus respectivos controles.

5.5.2.5 Tecido de granulação

Tabela 21– Resultados da análise histológica do escore tecido de granulação de enxertos cutâneos em cães no sétimo e décimo quarto dia: membro tratado (trat) e membro controle (cont), segundo o uso de cola de fibrina (CF) e do plasma rico em plaquetas (PRP).

Grupos	Tecido de granulação		<i>P</i>
	Presente	Ausente	
Tratado			
CF	2	4	Idênticos
PRP	2	4	
CF			
Tratado	2	4	Idênticos
Controle	2	4	
PRP			
Tratado	2	4	1,000
Controle	1	5	

Nota: Se $p \leq 0,05$ – diferença estatisticamente significativa. Teste de Fisher.

Observamos também nesta análise, que não ocorreram diferenças estatisticamente significativas ($P > 0,05$) entre os grupos, PRP, CF e seus respectivos controles.

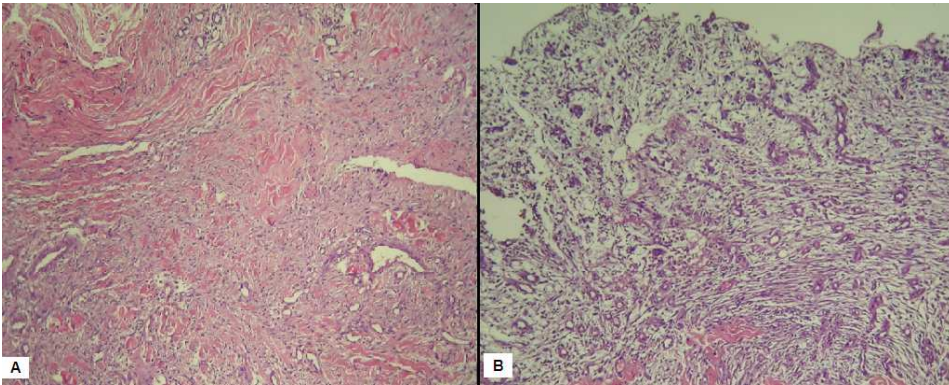


Figura 48– Fotomicrografia 100x do enxerto cutâneo em cães no sétimo dia. Animal do Grupo 1, membro controle. A- Campo demonstrando presença de colágeno discreto. B- Campo demonstrando tecido de granulação presente.

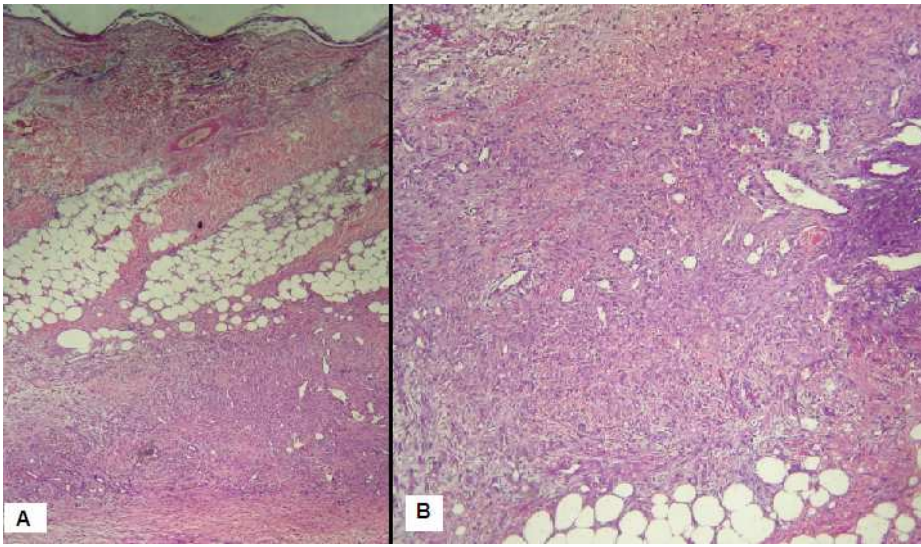


Figura 49- – Fotomicrografia 40x do enxerto cutâneo em cães no sétimo dia. Animal do Grupo 1, membro controle. **A:** Campo demonstrando presença de aderência-integração microscópica. **B:** Campo demonstrando presença acentuada de fibroblastos e presença discreta de colágeno.

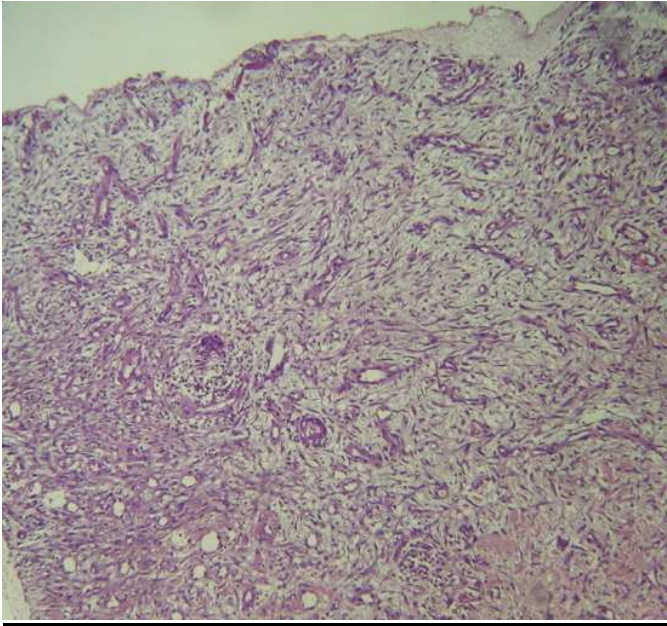


Figura 50 – Fotomicrografia 100x do enxerto cutâneo em cães no sétimo dia. Animal do Grupo 1, membro tratado. Campo demonstrando presença de tecido de granulação.

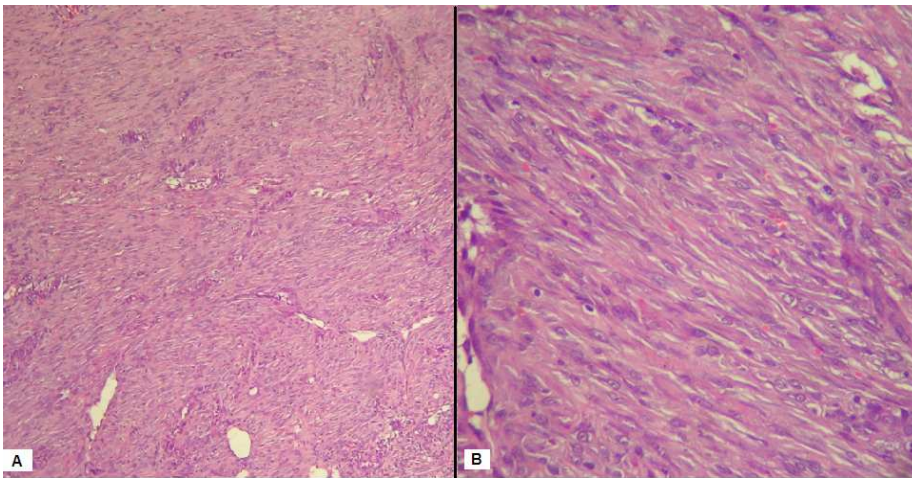


Figura 51– Fotomicrografia do enxerto cutâneo em cães no sétimo dia. Animal do Grupo 2, membro tratado. **A**-100x. **B**- 400x. Campo demonstrando presença acentuada de fibroblastos.

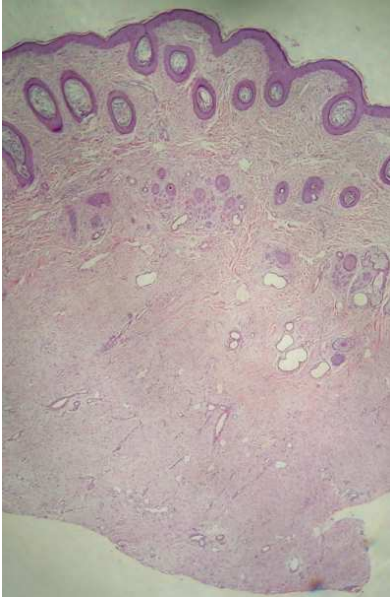


Figura 52 – Fotomicrografia panorâmica do enxerto cutâneo em cães no décimo quarto dia. Animal do Grupo 1, membro controle. Campo demonstrando presença de aderência-integração microscópica completa.

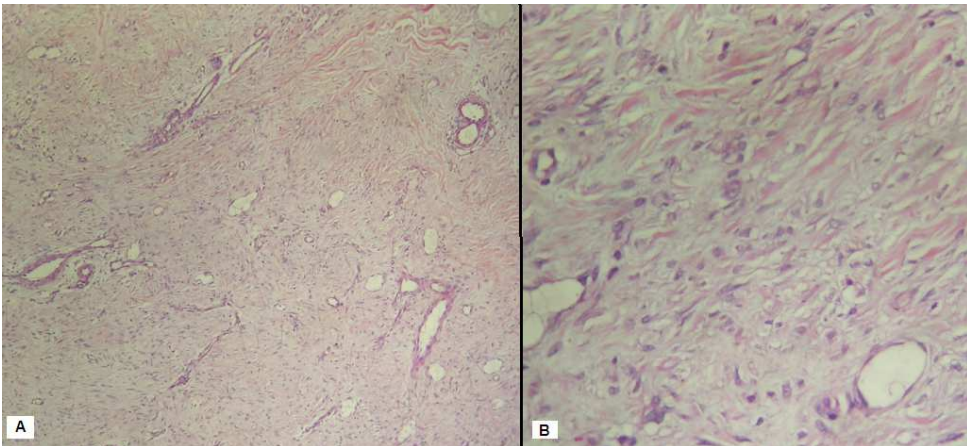


Figura 53 – Fotomicrografia do enxerto cutâneo em cães no décimo quarto dia. Animal do Grupo 1, membro controle. **A-** 100X. **B-** 400X. Campo demonstrando presença moderada de fibroblastos e presença acentuada de colágeno.

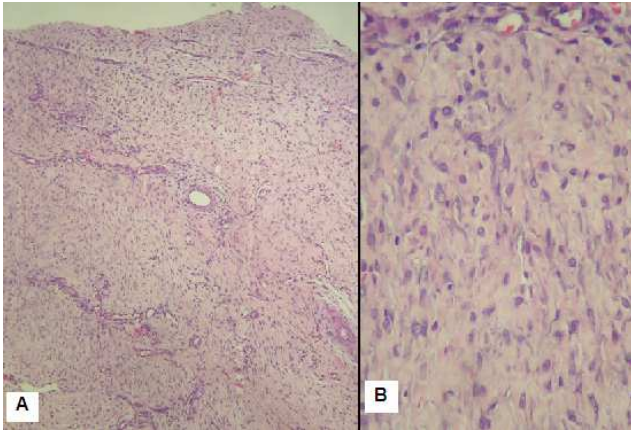


Figura 54 – Fotomicrografia 100x do enxerto cutâneo em cães no décimo quarto dia. Animal do Grupo 2, membro tratado. **A**: Campo demonstrando presença acentuada de fibroblastos e presença moderada de colágeno. **B**: Campo demonstrando presença discreta de fibroblastos e presença moderada de colágeno.

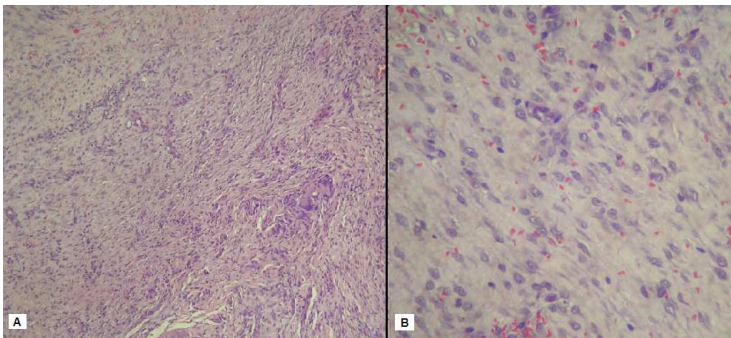


Figura 55 – Fotomicrografia do enxerto cutâneo em cães no décimo quarto dia. Animal do Grupo 2, membro tratado. **A**- 100X. **B**- 400X. Campo demonstrando presença acentuada de fibroblastos e presença moderada de colágeno.

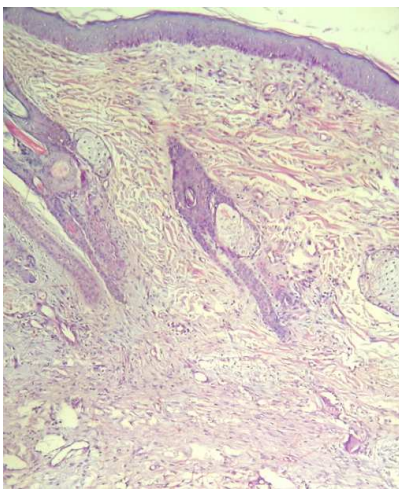


Figura 56 – Fotomicrografia 100X do enxerto cutâneo em cães no décimo quarto dia. Animal do Grupo 1, membro controle. Campo demonstrando presença moderada de fibroblastos e colágeno.

6 DISCUSSÃO

Na Medicina Veterinária, a aplicação rotineira dos enxertos cutâneos ainda é pouco explorada. Poucos estudos específicos na área estão publicados, portanto novos trabalhos devem ser realizados para publicação de resultados positivos ou negativos, para demonstração de sua aplicabilidade como uma boa opção para situações aonde há grande perda tecidual, sendo este um dos embasamentos desta pesquisa.

O protocolo de obtenção do PRP foi utilizado baseado no protocolo de Vendramin *et al.* (2006), pois os autores conseguiram obter uma concentração plaquetária em média pelo menos quatro vezes superior ao da amostra de sangue. Segundo Vendramin *et al.* (2006), esta concentração é maior que a observada em outros protocolos como o de Anitua (1999) que não conseguiu chegar a um aumento de duas vezes na concentração plaquetária no sangue do paciente, e segundo verificado no trabalho de Marx (2001), semelhante às concentrações obtidas pelos métodos automatizados, que variam de um, seis a quatro vezes superiores à do sangue dos pacientes.

Observamos durante o transoperatório total aderência do enxerto com a cola de fibrina, melhor hemostasia local, o que confere com DeMoraes *et al.* (1998).

No grupo PRP observamos que o membro controle apresentou melhor aspecto cosmético, menor exsudação, melhor coloração que no membro tratado, e também o grupo CF manteve-se melhor avaliado, dados semelhantes ao de O`Grady *et al.* (2000) que concluiu que o uso de camadas espessas de cola de fibrina entre o leito receptor e o enxerto pode resultar em falha da aderência do enxerto. O grupo que usou camadas finas no enxerto, e o grupo controle, demonstraram melhor aspecto final e maior porcentagem de sobrevivência do enxerto, resultados semelhantes ao presente trabalho. Segundo o autor, a camada espessa do biomaterial bloqueia o movimento dos componentes celulares e os elementos vasculares necessários para alcançar a sobrevivência do enxerto, o que sugere que a espessura do PRP utilizada foi a principal causa de falha na sobrevivência do enxerto. Estudos são necessários para pesquisar se diferentes espessuras do plasma rico em plaquetas influenciarão uma melhor resposta na enxertia cutânea, sabendo-se de suas propriedades e possíveis benefícios.

De um modo geral, no grupo CF, o membro tratado apresentou melhores aspectos cosméticos que o grupo controle, dados relatados também por Saltz *et al.*, (1991) e Piechotta e Fleming (1983).

O grupo CF demonstrou melhor aspecto cosmético, melhor coloração e menor exsudação que o grupo PRP, dados semelhantes ao de Luke Bold *et al.* (1996), que conferiu menor exsudação nos animais tratados com cola de fibrina.

No quarto dia, observamos que o edema no grupo tratado foi mais intenso quando comparado com o grupo controle, resultados esperados, pois a fibrina funciona como um esqueleto para a recém formação de tecido conectivo e vasos sanguíneos, sendo fonte de nutrição para a proliferação celular; (TRIDICK; WARNER, 1944) e desta forma atraindo células inflamatórias.

Ao sexto dia nenhum dos animais dos grupos apresentou edema, resultados esperados, pois nesta fase o processo inflamatório já foi reparado.

A avaliação histológica aos três dias demonstrou sinais de autólise devido ao enxerto ainda estar em fase de embebição plasmática, portanto, passando pela fase isquêmica. A proposta da coleta dos enxertos cutâneos aos três dias teve-se embasamento no trabalho de Marx (2001), que afirmou que a função do PRP se dá no início da cicatrização e hemostasia. As plaquetas, após o processo de ativação, em 10 minutos secretam 70% dos fatores de crescimento, e em 1 hora 100% desses fatores. Foi realizada mensuração de autólise, pois nesta fase não foi possível observar um tecido já organizado, com fibras colágenas, fibroblastos, tecido de granulação, células inflamatórias e integração microscópica

Fresno *et al* (2009) concluíram que o PRP proporcionou maior tecido de granulação e fibrose em anastomoses intestinais em suínos, dados que conferem apenas parcialmente com o presente estudo, que observou maior presença de fibroblastos no grupo PRP.

Henderson *et al.* (2003) concluíram que o PRP induziu a uma resposta inflamatória intensa e mais recente, promovendo um espessamento do tecido de granulação, quando comparado com o grupo controle, e Chandra *et al.* (2007), demonstraram pela histologia na terceira semana de pós-operatório maior inflamação, avaliadas por eosinofilia, neutrofilia e infiltrado monocítico, resultados diferentes do presente estudo, o qual não se observou diferenças na inflamação aguda. Essas diferenças podem ser embasadas, pois os autores utilizaram outras espécies e a metodologia não foi idêntica a este presente trabalho.

Rahal *et al.* (2004) relataram maior presença de fibroblastos e fibras colágenas no grupo tratado com cola de fibrina, resultados diferentes do presente estudo, no qual não observamos diferenças histológicas entre o grupo CF e seu controle. Como os autores trabalharam com cola de fibrina derivada do veneno de serpente, é esperado diferenças entre os trabalhos.

Saltz *et al.* (1991), Schumacher *et al.* (1996) não observaram diferenças na análise histológica entre o grupo tratado com cola de fibrina e controle, sendo esta a mesma observação deste estudo.

Scalfani *et al.* (2005) evidenciaram através de um estudo avaliando o PRP em cicatrização por primeira intensão em coelhos um aumento significativo de fibroblastos, capilares, e linfócitos, dados semelhantes ao presente estudo, em que observamos fibroblastos acentuados no grupo tratado com PRP.

Jorgensen *et al.* (2003), concluíram que o uso da cola de fibrina comercial não alterou a revascularização de retalhos cutâneos, observação feita através de análise da porcentagem de sobrevivência do enxerto, dados conflitantes com o estudo, pois foi visto que o grupo tratado com cola de fibrina apresentou menor exsudação ao sexto dia, melhor coloração e aspecto cosmético ao oitavo, décimo primeiro e décimo quarto dia, resultados estes que conferem com Tridick e Warner (1944), Piechotta e Fleming (1983), Currie *et al.* (2001) e Gosain *et al.* (2002).

Todos os animais apresentaram aderência-integração macroscópica e tecido de granulação no décimo quarto dia, resultados esperados, pois segundo Pavletic (1996) nesta fase o enxerto deve estar bem vascularizado.

Mesmo com todos os cuidados pós-operatórios, nem todos os cães apresentaram 100% de sobrevivência do enxerto, o que confere com Pavletic (1996), que relatou que o sucesso da enxertia em malha em cães é de 50-60%.

7 CONCLUSÃO

Foi concluído no presente estudo que o grupo cola de fibrina foi superior ao grupo plasma rico em plaquetas quando usados em enxertos cutâneos de espessura completa em cães.

Quando comparado o grupo cola de fibrina com o membro controle, o membro tratado foi superior ao membro controle quando usados em enxertos cutâneos de espessura completa em cães.

Quando comparado o grupo plasma rico em plaquetas com o membro controle, o membro tratado foi inferior ao membro controle quando usados em enxertos cutâneos de espessura completa em cães.

REFERÊNCIAS

Ang GC. History of skin transplantation. *Clinics in Dermatology*. 2005; 23: 320-24.

Altmeyden J, Hansen E, Bonnlander GL, Horch RE, Jeschke MG. Composition and characteristics of an autologous thrombocyte gel. *Journal of Surgical Research*. 2004; 117: 202-07.

Anitua E. Plasma Rich in Growth Factors: Preliminary Results of Use in the Preparation of Future Sites for Implants. *The International Journal of Oral & Maxillofacial Implants*. 1999; 14: 529-35.

Anitua E, Sanchez M, Nurden AT, Nurden P, Orive G, Andia I. New insights into and novel for platelet-rich fibrin therapies. *Trends in biotechnology*. 2006; 24(5): 227-34.

Anitua E, Sanchez M, Orive G, Andia I. The potential impact of the preparation rich in growth factors (PRGF) in different medical fields. *Biomaterials*. 2007; 28: 4551-60.

Berté L, Salbego FZ, Raiser AG, Mazzanti A. Enxertos cutâneos no reparo tecidual de lesão do membro pélvico de um cão. *Clínica Veterinária*. 2009; Ano XIV, 83: 46-52.

Brennan M. Fibrin glue. *Blood Reviews*. 1991; 5: 240-44.

Buckley RC, Breazeale EE, Edmond JÁ, Brzezienski, MA. A simple preparation of autologous fibrin glue for skin graft fixation. *Plastic and Reconstructive Surgery*. 1999; 103 (1): 202-06.

Barbosa ALT, Del Carlo RJ, Gomes HC, Oliveira AC, Monteiro AC, Monteiro BS, Del Carlo BN. Plasma Rico em plaquetas para reparação de falhas ósseas em cães. *Ciência Rural*. 2008; 38 (5): 1335-40.

Chandra RK, Handorf C, West M, Kruger EA, Jackson S. Histologic effects of autologous platelet gel in skin flap healing. *Archives of Facial Plastic Surgery*. 2007; 9 (4): 260-63.

Crovetti G, Martinelli G, Issi M, Barone M, Guizzardi M, Campanati B, Moroni M, Carabelli A. Platelet gel for healing cutaneous chronic wounds. *Transfus Apher Sci*. 2004; 30(2):145-51.

Currie LJ, Sharpe JR, Martin RB. The use of fibrin glue in skin grafts and tissue-engineered skin replacements: a review. *Plastic and Reconstructive Surgery*. 2001; 108 (6):1713-26.

DeMoraes AM, Annichino-Bizzachi JM, Rossi ABR. Use of autologous fibrin glue in dermatologic surgery: application of skin graft and second intention healing. *São Paulo Medical Journal*. 1998; 116 (4): 1747-52.

Derossi R, Coelho ACAA, Mello GS, Frazílio FO, Leal CRB, Facco GG, Brum KB. Effects of platelet-rich plasma gel on skin healing in surgical wound in horses. *Acta Cirúrgica Brasileira*. 2009; 24 (4): 276-81.

Ferraz VCM, Ferrigno CRA, Schmaedecke A. Platelet concentration of platelet rich plasma from dogs through three centrifugation speeds. *Brazilian Journal of Veterinary Research and Animal Science*. 2007; 44 (6): 435-40.

Fattahi T, Mohan M, Caldwell GT. Clinical applications of fibrin selants. *Journal of Oral Maxillofacial Surgery*. 2004; 62: 218-24.

Fresno L, Fondevila D, Bambo O, Chacaltana A, Garcia F, Andaluz A. Effects of platelet-rich plasma on intestinal wound healing in pigs. *The Veterinary Journal*. 2009; doi: 10.1016/j.tvjl.2009 06.009.

Gimeno FL, Gatto S, Ferro J, Croxatto JO, Gallo JE. Preparation of platelet rich plasma as a tissue adhesive for experimental transplantation in rabbits. *Thrombosis Journal*. 2006; 18 (4): 1-7.

Gosain AK, Lyon VB. The Current Status of Tissue Glues: Part II. For Adhesion of Soft Tissues. *Plastic and Reconstructive Surgery*. 2002; 110 (6):1581-84.

Hedlund CS. Cirurgia do sistema tegumentar. In: Fossum, TW. *Cirurgia de pequenos animais*. São Paulo: Editora Mosby; 1997. p. 224-27.

Henderson JL, Cupp CL, Ross EV, Shick PC, Keefe MA, Wester DC, Hannon T, McConnell D. The effects of autologous platelet gel on wound healing. *Ear, Nose e Throat Journal*. 2003; 82 (8): 598-602.

Herman AR. The history of skin grafts. *Journal of Drugs in Dermatology* 2002; 3: 298-301.

Herndon DN, Nguyen TT, Gilpin DA. Growth factors: local and systemic. *Archives of Surgery.*; 1993, 128: 1227-32.

Hochman B, Ferreira LM, Boas FCV, Mariano M. Integração do enxerto heterólogo de pele humana no subepitélio da bolsa jugal do *hamster (Mesocricetus auratus)*. *Acta Cirúrgica Brasileira.* 2003; 18 (5): 415-30.

Jorgensen S, Bascom DA, Partsafas A, Wax MK. The effect of 2 sealants (FloSeal and Tisseel) on fasciocutaneous flap revascularization. *Archives of Facial Plastic Surgery.* 2003; 5: 399-402.

Kazakos K, Lyras DN, Verettas D, Tilkeridis K, Tryfonidis M. The use of autologous PRP gel as an aid in the management of acute trauma wounds. *Injury: International Journal of the Care of the Injured.* 2009; 40: 801-05.

Kolb E. Fisiologia da pele. In: *Fisiologia veterinária.* Rio de Janeiro: Editora Guanabara Koogan; 1987. p.325-29.

Lind M. Growth factor stimulation of bone healing: effects on osteoblasts, osteocytes and implant fixation. *Acta Orthopædica.*; 69: 1-37.

Luke Bold E, Wanamaker JR, Zins JE, Lavertu P. The use of fibrin glue in the healing of skin flaps. *American Journal of Otolaryngology.* 1996; 17 (1): 27-30.

Mankad PS, Codispoti M. The role of fibrin sealants in hemostasis. *American Journal of Surgery.* 2001; 182: 21–28.

Marx, RE. Platelet- Rich Plasma: Evidence to support its use. *Journal of Oral Maxillofacial Surgery*. 2004; 62: 489-96.

Marx, RE. Platelet Rich plasma (PRP): What is PRP and What is not? *Implant Dentistry*. 2001; 10 (4): 225- 28.

Mazzucco L, Medici D, Massimo S, Panizza R, Rivara G, Orecchia S, Libener R, Cattana E, Levis A, Betta PG, Borzini P. The use of autologous platelet gel to treat difficult-to-heal wounds: a pilot study. *Transfusion Practice*. 2004; 44: 1013-18.

Mobley SR, Hilinski J, Toriumi DM. Surgical tissue adhesives. *Facial Plastic Surgery Clinics of North America*. 2002; 10: 147-54.

O'Grady KM, Agrawal A, Bhattacharyya TK, Shah A, Toriumi DM. An Evaluation of fibrin tissue adhesive concentration and application thickness on skin graft survival. *The Laryngoscope*. 2000; 110: 1931-35.

Paim CBV, Raiser AG, Cardoso E, Beck C. Enxerto autólogo de pele, em malha, com espessura completa, na reparação de feridas carpometacarpianas de cães. Resposta a irradiação laser AsGa. *Ciência Rural*. 2002; 32 (3): 451-57.

Pallua N, Wolter T, Markowicz. Platelet-rich plasma in burns. *Burns*. 2009; 36: 4-8.

Pavletic, MM. Técnicas de enxertadura cutânea. In: BOJRAB. Técnica atuais em cirurgia de pequenos animais. São Paulo: Editora Roca; 1996. p.443-45.

Pavletic MM. Tegumento. In: Slatter. Manual de cirurgia de pequenos animais. São Paulo: Editora Manole; 1993; p. 255-57.

Piechotta FU, Flemming I. The maximization of wound healing with fibrin glue. *Aesthetic Plastic Surgery*. 1983; 7: 81-82.

Pope, E.R. Enxertadura cutânea em malha. In: BOJRAB. Técnica atuais em cirurgia de pequenos animais. São Paulo: Editora Roca; 1996. p.447-51.

Rahal SC, Amaral MSP, Pai VD, Barraviera SRCS, Caporali EHG, Crocci AJ. Effects of fibrin glue derived from snake venom on the viability of autogenous split-thickness skin graft. *J. Venom. Anim. Toxins incl. Trop.Dis.* 2004; 10 (2): 161-72.

Rahal SC, Mortari AC, Morishin Filho MM. Mesh skin graft and digital pad transfer to reconstruct the weight bearing surface in a dog. *The Canadian Veterinary Journal*. 2007; 48: 1258-60.

Ratner D. Skin grafting: From Here to There. *Excision and Repair*. 1998; 16 (1): 75-90.

Rezende MSVM, Silva CAA, Antunes VC, Ribeiro LEF, Tatsui N, Cvintal T. Uso do concentrado de plaquetas em doença da superfície ocular. *Revista Brasileira de Oftalmologia*. 2007; 66 (4): 257-61.

Saltz R, Sierra D, Feldman D, Saltz MB, Dimick AD, Vasconez LO. Experimental and clinical applications of fibrin glue. *Plastic and Reconstructive Surgery*. 1991; 88 (6): 1005-15.

Scalfani AP, Romo III D, Ukrainsky G, McCormick SA, Litner J, Kevy SV, Jacobson MS. Modulation of wound response and soft tissue ingrowth in synthetic and allogeneic implants with platelet concentrate. *Archives of Facial Plastic Surgery*. 2005; 7: 163-69.

Smith SE, Roukis TS. Bone and Wound healing Augmentation with platelet rich plasma. *Clin Podiatr Med Surg*. 2009; 26: 559-88.

Shumacher J, Ford TS, Brumbaugh GW, Honnas CM. Viability of split-thickness skin grafts attached with fibrin glue. *The Canadian Veterinary Journal* . 1996; 60: 158-69.

Swaim SF. Enxertos cutâneos. In: Slatter. *Manual de cirurgia de pequenos animais*. São Paulo: Editora Manole; 1993. p. 405-15.

Tridick RT, Warner ED. Fibrin fixation of skin transplants. *Surgery*. 1943; (15): 90-95.

Vandeput J, Nelissen M, Tanner JC, Boswick J. A review of skin meshers. *Burns*. 1995; 21 (5): 364-70.

Vendramin FS, Franco D, Nogueira CM, Pereira MS, Franco TR. Plasma rico em plaquetas e fatores de crescimento: técnica de preparo e utilização em cirurgia plástica. *Revista do Colégio Brasileiro de Cirurgiões*. 2006; 33 (1): 24-8.

Wilson EMK, Barbieri CH, Mazzer N. Estimulação da cicatrização óssea pelo plasma autógeno rico em plaquetas. Estudo experimental em coelhos. *Acta Ortopédica Brasileira*. 2006; 14 (4): 208-12.

Whitman DH, Berry RL, Green DM. Platelet Gel: an autologous alternative to fibrin glue with applications in oral and maxillofacial surgery. *Journal of Oral and Maxillofacial Surgery*. 1997; 55: 1294-99.

Zanini M, Machado Filho CDS, Timoner F. Uso de esponja cirurgica para curativo compressivo de enxerto cutaneo. *Anais Brasileiro de Dermatologia*. 2004;79:359-62.