

# Lesões articulares em frangos de corte (*Gallus gallus*) na infecção experimental pelo reovírus aviário\*

## Articular lesion in experimental infection with avian reovirus in broiler (*Gallus gallus*)

Simone Bertozi de Souza VASCONCELOS<sup>1</sup>; José Américo BOTTINO<sup>1</sup>;  
José Luiz GUERRA<sup>1</sup>; José Antonio JEREZ<sup>2</sup>

CORRESPONDÊNCIA PARA:  
Simone Bertozi de Souza Vasconcelos  
Departamento de Patologia da  
Faculdade de Medicina Veterinária e  
Zootecnia da USP  
Av. Prof. Dr. Orlando Marques de  
Paiva, 87  
Cidade Universitária Armando de  
Salles Oliveira  
05508-900 - São Paulo - SP  
e-mail: bertozi@bol.com.br

1- Departamento de Patologia da  
Faculdade de Medicina Veterinária e  
Zootecnia da USP - SP  
2- Departamento de Medicina  
Veterinária e Saúde Animal da  
Faculdade de Medicina Veterinária e  
Zootecnia da USP - SP

### RESUMO

Este trabalho descreve as lesões articulares induzidas pela inoculação oral e podal de uma amostra de reovírus aviário (S-1133) em pintos de corte de um dia de idade. Realizou-se o exame histopatológico de fragmentos da articulação tibiotársica utilizando-se cinco aves dos grupos inoculados e grupo controle nos períodos de 24, 48, 72 horas e semanalmente até a oitava semana após a inoculação. A primeira alteração observada foi um infiltrado inflamatório misto nas bainhas tendinosas uma semana após a inoculação. Na segunda semana após a inoculação, houve fibroplasia, formação de folículos linfóides e hiperplasia das células da membrana sinovial, alterações progressivas observadas até o final do período experimental. As lesões articulares foram similares, ocorrendo simultaneamente nos dois grupos inoculados, contudo as alterações foram mais severas no grupo inoculado no coxim plantar.

UNITERMOS: Tenossinovite; Reoviridae; Aves domésticas.

### INTRODUÇÃO

Os reovírus são os causadores da artrite viral ou tenossinovite em galinhas, ocasionando lesões de caráter inflamatório crônico na articulação tibiotársica. As aves acometidas apresentam dificuldade de se locomover e permanecem em decúbito ventral com conseqüente alteração na conversão alimentar e ganho de peso, havendo mortalidade devido à inanição e desidratação. Na infecção experimental, muitas rotas podem ser utilizadas, com efeitos variados no período de incubação da doença<sup>7</sup>. Entretanto, pouco se sabe sobre a patogênese das lesões articulares em relação à via de inoculação. A proposta deste trabalho foi investigar, experimentalmente, a cinética das alterações na articulação tibiotársica ocasionadas pela inoculação podal e oral de uma amostra de reovírus aviário em pintos de corte.

### MATERIAL E MÉTODO

#### Reovírus

Para a indução experimental da artrite viral foi utilizada a amostra artrotrópica de reovírus isolada por Bottino<sup>2</sup> com identidade sorológica com a amostra S-1133<sup>15</sup>, mantida em freezer a -20°C.

#### Aves

Foram utilizados pintos de corte (Linhagem Hubbard) de um dia de idade, divididos aleatoriamente em grupos de 55 aves,

sendo cada grupo alojado em gaiolas de arame dentro de salas isoladas do Centro Experimental de Patologia Aviária no Departamento de Patologia da Faculdade de Medicina Veterinária e Zootecnia da Universidade de São Paulo. As aves receberam água e ração comercial Anhangüera (Du frango) *ad libitum*. Um grupo de 55 pintos de um dia de idade foi inoculado no coxim plantar esquerdo com 0,1 ml de uma suspensão de reovírus contendo 10<sup>4.8</sup> DICT50 (Dose infectante em cultura de tecido 50%) /0,05 ml. Outro grupo de 55 pintos também de um dia de idade foi inoculado por via oral com 0,5 ml de uma suspensão de reovírus contendo 10<sup>6.5</sup> DICT50/0,05ml. E o grupo controle foi representado por um total de 55 aves não inoculadas.

#### Sacrifício e Necropsia

As aves foram sacrificadas por método de deslocamento cervical nos períodos de 24, 48 e 72 horas, e semanalmente desde a primeira até a oitava semana após a inoculação viral, utilizando-se 5 aves de cada grupo para cada período de sacrifício. Após o sacrifício, as aves foram necropsiadas procedendo-se à colheita de fragmentos representativos da articulação tibiotársica para exame histopatológico.

#### Histopatologia

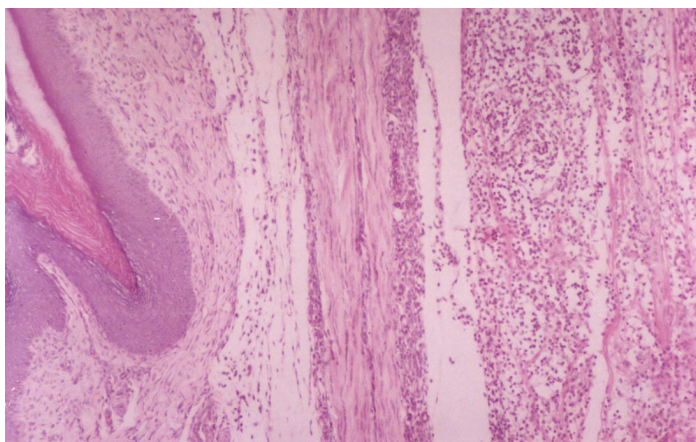
Os fragmentos da articulação tibiotársica, colhidos durante a necropsia, foram fixados em formol 10%, descalcificados em uma solução de Morse composta por ácido fórmico a 50% e ácido pícrico a 20% na proporção 1:1 (volume/volume), lavados

\* O presente trabalho foi desenvolvido com auxílio financeiro da Fundação de Amparo à Pesquisa do Estado de São Paulo (FAPESP) e Laboratório Biovet S.A.

em água corrente e em seguida submetidos a desidratação, diafanização em xilol e inclusão em parafina. Os fragmentos incluídos em parafina foram cortados com a espessura de 5 µm com o auxílio de micrótomo e corados pelo método de Hematoxilina e Eosina (H.E.)<sup>9</sup>. Após a montagem com bálsamo do Canadá, as lâminas foram observadas no microscópio óptico.

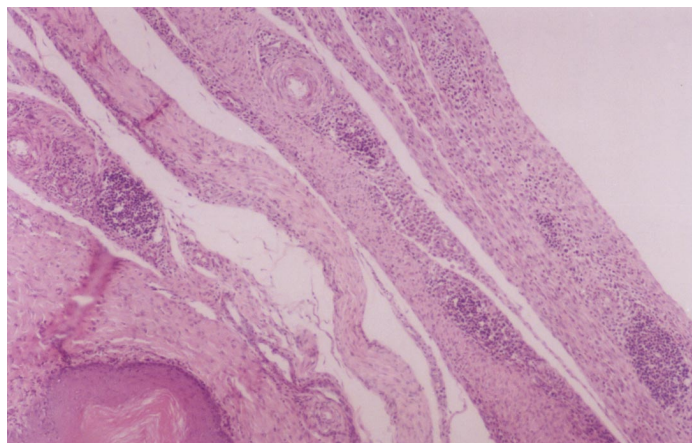
## RESULTADOS

A primeira alteração observada na articulação tibiotársica de aves inoculadas, tanto por via oral como no coxim plantar, foi a presença de infiltrado inflamatório mononuclear e heterofílico na bainha tendinosa do tendão flexor digital uma semana após a inoculação (Fig. 1). Na segunda semana após a inoculação, pôde-se verificar que o infiltrado misto na bainha tendinosa passou a ser predominantemente mononuclear, com a presença de áreas de necrose no tecido tendíneo e de proliferação fibroblástica com desorganização das fibras colágenas dos tendões. Neste período, observou-se também a proliferação das células da membrana sinovial, em ambos os grupos inoculados, e iniciou-se a formação de folículos linfóides no tecido tendíneo, encontrando-se inseridos nos tendões ou localizados em sua periferia (Fig. 2). Na terceira semana após a inoculação, as lesões eram progressivas em ambos os grupos inoculados, com intensificação da resposta do tecido linfóide e formação de projeções vilosas na membrana sinovial, devido à hiperplasia das células sinoviais (Fig. 3). Foi observado que o acometimento da membrana sinovial progride através da inserção tendínea em direção à cartilagem articular. Entretanto, não foram observadas alterações na cartilagem articular, que se manteve íntegra durante todo o período experimental. A partir da quarta semana após a inoculação, pôde-se verificar a contínua hiperplasia das células sinoviais levando à formação de vilosidades extensamente desenvolvidas na oitava semana após a inoculação. Intensa fibroplasia e fibrose do tecido tendíneo, com a presença de nódulos fibróticos e folículos linfóides nas vilosidades, também foi observada, constantemente, em ambos os



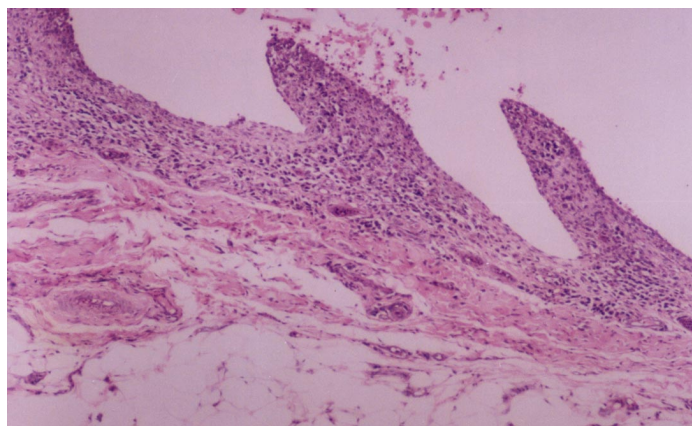
**Figura 1**

Fotomicrografia de corte histológico da articulação tibiotársica de ave inoculada com reovírus com uma semana de evolução, mostrando infiltrado inflamatório na bainha tendinosa. Coloração: Hematoxilina e Eosina. Aumento: 138X.



**Figura 2**

Fotomicrografia de corte histológico do tendão flexor digital de ave inoculada com reovírus com duas semanas de evolução, mostrando a organização de tecido linfóide incluído na matriz tendínea. Coloração: Hematoxilina e Eosina. Aumento: 34X.



**Figura 3**

Fotomicrografia de corte histológico da membrana sinovial de ave inoculada com reovírus com três semanas de evolução, mostrando hiperplasia das células sinoviais com formação de projeções vilosas. Coloração: Hematoxilina e Eosina. Aumento: 360X.

grupos inoculados até o final do período experimental; contudo, estas alterações foram mais severas no grupo inoculado no coxim plantar. Os cortes histológicos da articulação tibiotársica das aves pertencentes ao grupo controle, não inoculado, não apresentaram alterações durante todo o período experimental.

## DISCUSSÃO

As primeiras alterações inflamatórias na articulação tibiotársica ocorreram uma semana após a inoculação, sugerindo que, durante a viremia, o reovírus parece atingir a bainha tendinosa vascularizada através da circulação sanguínea. Nas aves inoculadas no coxim plantar, onde ocorre replicação viral no local de inoculação antes que o reovírus alcance a circulação sanguínea<sup>8</sup>, as alterações inflamatórias aparecem no coxim plantar 24 horas

após a inoculação<sup>10</sup>. Já na inoculação oral, o reovírus replica-se inicialmente no epitélio intestinal atingindo a circulação através das Placas de Peyer no trato digestivo<sup>5,14</sup>. O aparecimento de infiltrado inflamatório com a presença de heterófilos e células mononucleares nas bainhas tendinosas durante a primeira semana após a inoculação também foi descrito por outros autores<sup>6,11</sup> e é considerado por Rosenberger e Olson<sup>13</sup> e Yawei e Kemp<sup>16</sup> como lesão característica da fase aguda da doença, que, segundo os autores, se estende até quinze dias após a inoculação. A proliferação de tecido conjuntivo, formação de folículos linfóides e hiperplasia das células da membrana sinovial, alterações observadas na segunda semana após a inoculação em ambos os grupos inoculados, segundo Jones e Guneratne<sup>4</sup>, caracterizam a fase de cronificação do processo articular. Em períodos consecutivos da infecção, verificou-se que a fibroplasia tornava-se mais intensa ocasionando a formação de nódulos fibróticos e havia maior resposta e organização do tecido linfóide nos tendões, bainhas tendinosas e membranas sinoviais. Além destas alterações, a constante hiperplasia das células sinoviais resultou na formação de vilosidades extensamente desenvolvidas na membrana sinovial, demonstrando que há um comprometimento progressivo dos tecidos articulares da região tibiotársica durante o período crônico da tenossinovite. Arimura<sup>1</sup> detectou através de coloração imunoistoquímica a presença do reovírus em fibroblastos subsinoviais e, de acordo com Hill et al.<sup>3</sup>, o reovírus causa lesão por sua replicação nas organelas destes fibroblastos. O tropismo do reovírus e sua capacidade de replicação em fibroblastos poderia explicar a continuidade das lesões observadas nos tendões nas fases crônicas da doença, onde há intensa fibroplasia com substituição do tecido tendíneo por fibrose. Durante o processo de cronificação da doença, pôde-se verificar que as alterações na membrana sinovial direcionavam-se no sentido da cartilagem articular, demonstrando o possível tropismo viral para esta região até atingir a superfície articular propriamente dita. Kerr e Olson<sup>6</sup> descreveram que, seguindo a infecção experimental com o reovírus, há o desenvolvimento de uma artrite erosiva quatro semanas pós-inoculação e que as erosões na cartilagem articu-

lar são acompanhadas por um *pannus* de granulação, havendo atividade osteoblástica que produz áreas de osteoneogênese<sup>2,11</sup>. Porém, no presente estudo, as alterações permaneceram localizadas na membrana sinovial, não havendo o comprometimento da cartilagem articular propriamente dita, até a oitava semana após a inoculação. Embora as alterações histopatológicas tenham sido similares e ocorrido simultaneamente em ambos os grupos inoculados, a diferença notável entre as duas vias de inoculação estava na maior severidade das lesões de aves inoculadas no coxim plantar. É provável que na inoculação por via oral baixos títulos virais atinjam as articulações, pois a maior parte do vírus parece ser excretada pelas fezes<sup>8</sup>. Estas observações vão ao encontro de Prestes e Ito<sup>12</sup>, que consideram que altos títulos virais influenciariam a expressão da patogenicidade pelo reovírus, além de que a via de inoculação oral modularia o efeito do reovírus por mecanismos em nível de trato gastrointestinal que estariam inativando o reovírus ou sensibilizando o sistema imunológico do hospedeiro.

## CONCLUSÕES

Nas condições do presente estudo, as seguintes conclusões podem ser enunciadas:

- 1) As alterações articulares induzidas pelo reovírus aviário são similares, ocorrendo simultaneamente tanto em aves inoculadas no coxim plantar como nas aves inoculadas pela via oral.
- 2) As lesões articulares induzidas pelo reovírus são mais severas em aves inoculadas no coxim plantar.
- 3) As alterações articulares na artrite viral têm caráter progressivo.

## AGRADECIMENTOS

Nossos agradecimentos à Fundação de Amparo à Pesquisa do Estado de São Paulo pelo auxílio financeiro no desenvolvimento da pesquisa. Agradecemos, também, ao Laboratório Biovet S.A. e a Marinalva Paula de Oliveira pelo auxílio na realização dos trabalhos de laboratório.

## SUMMARY

This paper describes articular lesions induced by inoculation of one-day-old broiler chicks with an avian reovirus strain (S-1133) by oral and foodpad routes. The hock joint of five birds from inoculated and control groups were collected in the periods of 24, 48, 72 hours and at weekly intervals from 1 to 8 weeks post inoculation for histopathological examination. The first inflammatory changes were seen in tendon sheaths one week post inoculation. On the second week postinoculation there were fibroplasia, formation of lymphoid follicles and sinovial membrane cells hyperplasia, progressive lesions seen until the end of experiment. The articular lesions were similar occurring simultaneously in both inoculated groups, nevertheless the lesions were more severe in the group inoculated via footpad.

UNITERMS: Tenosynovitis; Reoviridae; Domestic avian.

## REFERÊNCIAS

- 1- ARIMURA, Y. Experimental Pathological analysis of the developmental process of reoviral tenosynovitis in chickens. **Japanese Journal of Veterinary Research**, v. 2, n. 39, p. 56, 1991.
- 2- BOTTINO, J. A. **Caracterização do agente da artrite viral de *Gallus gallus* (Linnaeus, 1758)**. Aspectos clínicos, radiográficos e anátomo-patológicos da infecção experimental, 1978. 63 f. Dissertação (Livre Docência) - Faculdade de Medicina Veterinária e Zootecnia, Universidade de São Paulo, São Paulo.

- 3- HILL, J. E.; ROWLAND, G. N.; GLISSON, J. R.; VILLEGAS, P. Comparative microscopic lesions in reoviral and staphylococcal tenosynovitis. **Avian Diseases**, v. 33, n. 3, p. 401-410, 1989.
- 4- JONES, R. C.; GUNERATNE, J. R. M. The pathogenicity of some avian reoviruses with particular reference to tenosynovitis. **Avian Pathology**, v. 13, n. 2, p. 173-189, 1984.
- 5- JONES, R. C.; ISLAM, M. R.; KELLY, D. F. Early pathogenesis of experimental reovirus infection in chickens. **Avian Pathology**, v. 18, n. 1, p. 239-253, 1989.
- 6- KERR, K. M.; OLSON, N. O. Pathology of chickens experimentally inoculated or contact-infected with an arthritis-producing virus. **Avian Diseases**, v. 3, n. 13, p. 729-745, 1969.
- 7- KIBENGE, F. S. B.; WILCOX, G. E. Tenosynovitis in chickens. **Veterinary Bulletin**, v. 53, n. 2, p. 431-443, 1983.
- 8- MANDELLI, G.; RAMPIN, T.; FINAZZI, M. Experimental reovirus hepatitis in newborn chicks. **Veterinary Pathology**, v. 15, n. 5, p. 531-543, 1978.
- 9- McMANUS, J. F. A.; MOWRY, R. W. **Staining methods**: histologic and histochemical. 3.ed. London : Hoeber Medical Division Harper & Row, 1965. 423p.
- 10- OLSON, N. O.; SOLOMON, D. P. A natural outbreak of synovitis caused by viral arthritis agent. **Avian Diseases**, v. 12, n. 4, p. 311-316, 1968.
- 11- PERTILE, T. L.; KARACA, K.; SHARMA, J. M.; WALSER, M. M. An antiviral effect of nitric oxide: inhibition of reovirus replication. **Avian Diseases**, v. 40, n. 4, p. 342-8, 1996.
- 12- PRESTES, A. A.; ITO, N. M. K. Mecanismos de interação do reovirus aviário com o hospedeiro. **Comunicações Científicas da Faculdade de Medicina Veterinária e Zootecnia da Universidade de São Paulo**, v. 12, n. 1, p. 13-23, 1988.
- 13- ROSENBERGER, J. K.; OLSON, N. O. Reovirus infections. In: CALNEK, B. W. **Diseases of poultry**. 9.ed. Iowa: Iowa State University Press, 1991. p. 639-646.
- 14- SHARPE, A. H.; FIELDS, B. N. Pathogenesis of viral infections. Basic concepts derived from the reovirus model. **New England Journal of Medicine**, v. 312, n. 6, p. 486-497, 1985.
- 15- VAN DER HEIDE, L.; KALBAC, M. Infectious tenosynovitis (viral arthritis): characterization of a Connecticut viral isolat as a reovirus and evidence of viral egg transmission by reovirus infected broiler breeders. **Avian Diseases**, v. 19, n. 4, p. 683-688, 1976.
- 16- YAWEI, N.; KEMP, M. C. A comparative study of avian reovirus pathogenicity: virus spread and replication and induction of lesions. **Avian Diseases**, v. 39, n. 5, p. 554-566, 1995.

**Recebido para publicação: 29/11/1999**  
**Aprovado para publicação: 02/07/2001**